322

THÈSE

POUR

LE DOCTORAT EN MÉDECINE

FACULTÉ DE MÉDECINE DE PARIS

Année 1908 — N° —

THÈSE

POUR

LE DOCTORAT EN MÉDECINE

Présentée et soutenue le Mercredi 15 Juillet 1908, à 1 heure

PAR

Georges CHEVALIER

TRAITEMENT

DE LA

NÉVRALGIE DU TRIJUMEAU

Par les Injections locales d'Alcool

Président : M. BRISSAUD, *professeur*

Juges { MM. ROGER, *professeur*
GLEY, *agrégé*
LŒPER, *agrégé*

Le candidat répondra aux questions qui lui seront faites sur les diverses parties de l'enseignement médical.

LANE MEDICAL LIBRARY
SAN FRANCISCO

PARIS
LIBRAIRIE MÉDICALE ET SCIENTIFIQUE
JULES ROUSSET
1, Rue Casimir-Delavigne, 1

1908

FACULTÉ DE MÉDECINE DE PARIS

Doyen	M. LANDOUZY
Professeurs	MM.
Anatomie	NICOLAS
Physiologie	CH. RICHET
Physique médicale	GARIEL
Chimie organique et Chimie générale	GAUTIER
Parasitologie et histoire naturelle médicale	BLANCHARD
Pathologie et thérapeutique générales	BOUCHARD
Pathologie médicale	BRISSAUD DEJERINE
Pathologie chirurgicale	LANNELONGUE
Anatomie pathologique	PIERRE MARIE
Histologie	PRENANT
Opérations et appareils	QUENU
Pharmacologie et matière médicale	POUCHET
Thérapeutique	GILBERT
Hygiène	CHANTEMESSE
Médecine légale	THOINOT
Histoire de la médecine et de la chirurgie	GILBERT BALLET
Pathologie expérimentale et comparée	ROGER
Clinique médicale	HAYEM DIEULAFOY DEBOVE LANDOUZY
Maladies des enfants	HUTINEL
Clinique des maladies mentales et des maladies de l'encéphale	JOFFROY
Clinique des maladies cutanées et syphilitiques	GAUCHER
Clinique des maladies du système nerveux	RAYMOND
Clinique chirurgicale	LE DENTU BERGER RECLUS SEGOND
Clinique ophtalmologique	DE LAPERSONNE
Clinique des maladies des voies urinaires	ALBARRAN
Clinique d'accouchements	PINARD BAR RICHEMONT-DESSAIGNES
Clinique gynécologique	POZZI
Clinique chirurgicale infantile	KIRMISSON
Clinique thérapeutique	ALBERT ROBIN

Agrégés en exercice.

MM.

AUVRAY	CUNEO	LAUNOIS	NOBECOURT
BALTHAZARD	DEMELIN	LECENE	OMBREDANNE
BRANCA	DESGREZ	LEGRY	POTOCKI
BEZANÇON (FER.)	DUVAL (PIERRE)	LENORMANT	PROUST
BRINDEAU	GOSSET	LŒPER	RENON
BROCA (ANDRÉ)	GOUGET	MACAIGNE	RICHAUD
BRUMPT	JEANNIN	MAILLARD	RIEFFEL, chef des travaux anat.
CARNOT	JEANSELME	MARION	SICARD
CASTAIGNE	JOUSSET (ANDRÉ)	MORESTIN	ZIMMERN
CLAUDE	LABBE (MARCEL)	MULON	
COUVELAIRE	LANGLOIS	NICLOUX	

Par délibération en date du 8 décembre 1798, l'Ecole a arrêté que les opinions émises dans les dissertations qui lui seront présentées, doivent être considérées comme propres à leurs auteurs et qu'elle n'entend leur donner aucune approbation ni improbation.

A MON PRÉSIDENT DE THÈSE

MONSIEUR M E. BRISSAUD

Professeur à la Faculté de Médecine

Médecin des Hôpitaux

Chevalier de la Légion d'honneur

Hommage respectueux.

Traitement de la Névralgie du Trijumeau

PAR LES

INJECTIONS LOCALES D'ALCOOL

INTRODUCTION

Il y a quelques mois, alors que nous suivions la consultation de M. Carnot à l'hôpital Broussais, nous vîmes un malade atteint de névralgie faciale.

Il souffrait horriblement depuis quatorze ans, avait subi tous les traitements médicaux et chirurgicaux, même des injections d'alcool, mal faites il est vrai, présentait un aspect vraiment misérable et parlait de suicide. Nous fûmes profondément ému des souffrances de cet homme et navré de notre impuissance.

A quelque temps de là nous le rencontrâmes par hasard, il nous dit qu'il n'était pas guéri encore mais très amélioré par un traitement que lui faisait suivre M. Sicard, il était méconnaissable.

Très intéressé par ce résultat nous rendîmes visite à

M. Sicard qui nous reçut avec son affabilité ordinaire ; très obligeamment il nous expliqua la méthode, nous apprit sa technique personnelle et nous fit voir des cas nombreux de guérison de la névralgie du trijumeau par les injections locales d'alcool. Nous eûmes l'idée d'en faire le sujet de notre thèse et ce faisant nous croyons par notre modeste travail rendre service au corps médical, car si cette méthode donne des résultats merveilleux, encore faut-il l'appliquer convenablement ; or nous avons souvent vu venir des malades ayant subi sans amélioration un grand nombre de piqûres et qu'on présentait comme des échecs de la méthode, repartir guéris après avoir reçu deux ou trois, parfois une seule injection, placées au bon endroit.

Nous nous proposons d'insister surtout sur le chapitre technique qui nous paraît le plus important, puis d'exposer les résultats, soit par les statistiques récemment publiées, soit par les observations que nous avons réunies.

Nous ne laisserons pas passer cette occasion, qui se présente à la fin de nos études médicales, de remercier tous nos maîtres de la Faculté et des Hôpitaux : notamment M. le Professeur E. Brissaud, qui nous a fait le très grand honneur d'accepter la présidence de notre thèse ; MM. les Professeurs Le Dentu, Raymond et Pinard ; MM. les agrégés P. Carnot et A. Sicard ; M. le Dr Oulmont, médecin des Hôpitaux.

M. le Dr A. Darier nous permettra de lui consacrer un souvenir personnel et reconnaissant.

CHAPITRE I

Historique

L'idée de porter des substances médicamenteuses au contact des nerfs pour lutter contre les névralgies est déjà assez ancienne.

Bartholow, en 1874, rapporte les succès qu'il obtint en injectant du chloroforme dans les nerfs.

En 1884, Billroth et Neuber, qui semble-t-il, furent les premiers à employer l'acide osmique dans les névralgies, firent des injections répétées, par ponction à travers la peau et sans exposer directement le nerf.

Eulemberg, en 1884, adopta un semblable procédé avec d'heureux résultats dans une cinquantaine de cas, comprenant des névrlagies du plexus brachial, des névralgies sciatiques et des névralgies du trijumeau.

Schafiro, en 1885, continua l'usage des solutions à 1/00 d'acide osmique dans l'eau et la glycérine, rapportant 5 succès sur 8 cas.

Peu après ces nombreux essais, les méthodes chirurgicales éclipsèrent les autres méthodes pendant une période d'au moins sept ans.

A ce moment, Bennett fit de nouveau revivre l'intérêt des injections de substances destinées à détruire les nerfs.

Il rapporta dans *The Lancet* de 1889 une série de cas dans lesquels des troncs nerveux avaient été injectés avec des solutions aqueuses d'acide osmique de 1/2 à 2/00 ; ces nerfs étaient exposés à la ponction directe par une dissection préalable au moyen d'un instrument mousse ; cette précaution donnait une exactitude anatomique plus grande et plus de chances de limiter la nécrose. L'acide osmique agissait en effet par nécrose, provoquant parfois par son extension plus ou moins grande des phénomènes pénibles pour le malade et pour le médecin.

A propos de la nécrose, il est peut-être bon d'ajouter qu'à cette époque, les expériences de Frœnkel sur l'animal lui permirent de montrer une destruction du cylindre-axe, une dégénérescence de la myéline, une épinévrite et une myosite comme résultats de ces injections. Finkelenburg, dans d'autres expériences sur l'animal, essaya de nombreuses substances, il constata que l'alcool pur provoquait une dégénérescence du tissu nerveux, que la solution de cocaïne et la solution saline normale n'en provoquaient jamais.

On cite Murphy comme un des premiers et enthousiastes soutiens de la méthode des injections intranerveuses de Bennett et dès la première heure, Wrigth soutenait qu'on devait toujours essayer ce procédé, avant de tenter une opération mutilatrice sur le ganglion de Gasser.

Mais toutes ces expériences et tous ces travaux étaient accueillis avec peu de faveur et ce procédé n'aurait peut-être jamais pénétré dans la pratique courante sans les travaux de Schlœsser (de Munich) à qui revient l'honneur du mouvement actuel.

Ses investigations qui remontent à 1900 étaient basées sur des expériences faites aux environs de 1887 par Pitres et Vaillard.

Il faut noter que dès 1902 Pitres et Verger (1) traitaient un cas de névralgie dentaire par l'injection gingivale d'une solution à parties égales d'eau distillée et d'alcool absolu. Le résultat fut très favorable. Malgré cela, Pitres et Verger délaissèrent l'alcool pour utiliser surtout ultérieurement les injections de cocaïne.

En 1903, puis en 1907, Schlœsser (2) porta hardiment l'alcool fort, à 80 degrés, profondément, au niveau de la base du crâne, tout au contact des troncs d'émergence du trijumeau.

Par ce procédé, il obtint des sédations remarquables, se prolongeant pendant dix ou douze mois en moyenne, les injections étaient alors répétées et les récidives se faisant de plus en plus éloignées, la guérison paraissait s'affirmer chez des malades que l'auteur suivait depuis cinq ou six ans.

C'est en France d'abord que les résultats de Schlœsser furent contrôlés par Ostwald (3), par Lévy et Baudoin (4) et par MM. Brissaud, Sicard et Tanon (5).

---

1. Pitres et Verger. — « Névralgie faciale traitée par les injections modificatrices d'alcool ». *Société de Médecine et de Chirurgie de Bordeaux*, juillet 1902.

2. Schlœsser. Congrès d'ophtalmologie d'Heidelberg (1903) et Congrès de Wiesbaden (1907).

3. Ostwald. Académie de Médecine, mai 1905.

4. Lévy et Baudoin. « Les injections profondes d'alcool dans le traitement de la névralgie faciale. » *La Presse Médicale*, février 1906 ; *Société de Neurologie*, avril 1906 ; *Bulletin médical*. Février 1908.

5. Brissaud, Sicard et Tanon. « Névralgie du trijumeau et injection profonde d'alcool. Technique opératoire » *Société*

Depuis lors, Erh (1), en Allemagne ; Hugh Patrick (2), d'Orsay Hecht (3), Otto Kiliani (4), en Amérique, ont publié des rapports très favorables à cette méthode.

Tous ces auteurs ont conservé le principe de la méthode de Schlœsser (5), qui consiste essentiellement à porter de l'alcool fort directement au contact des branches ou filets du trijumeau, de façon à provoquer leur dégénérescence, faisant ainsi cesser les douleurs que causait leur irritation.

La technique de ces auteurs a varié dans les grandes lignes, les résultats qu'ils ont obtenus ont été sensiblement les mêmes.

Médicale, juillet 1906, et *Société de Neurologie*, Mars 1907. Brissaud et Sicard. « Traitement des névralgies du trijumeau dites « secondaires » par les injections profondes d'alcool. Congrès de Médecine de Paris, octobre 1907. Brissaud et Sicard. « Les suites des injections profondes d'alcool dans la névralgie faciale ». *Revue de Neurologie*, décembre.

1. Erb. « Sur les résultats des injections d'alcool dans les cas de névralgie du trijumeau ». *In Fischler. Münch. med. Wochenschr.*, août 1907 et *Semaine Médicale*, 1907, n° 44.

2. Hugh Patrick. *The Journal of the American Medical Association*, novembre 1907.

3. D'Orsay Hecht. *The Journal of the American Medical Association*, novembre 1907.

4. Otto Kiliani. « Statistique de 55 cas du trijumeau traités par la méthode du Schlœsser. » *Médical Record*, n° 3, 1908.

5. Sicard. Traitement de la névralgie faciale par l'alcoolisation locale. *La Pressse Médicale*, n° 37, 1908.

CHAPITRE II

Diagnostic

Avant d'appliquer à la névralgie faciale le traitement par les injections locales d'alcool, il faut avoir fait un diagnostic rigoureusement exact.

Nous allons donc résumer les éléments sur lesquels on doit s'appuyer pour faire ce diagnostic.

La névralgie du trijumeau est presque toujours unilatérale. Elle occupe de préférence le côté droit. Elle atteint rarement toute la sphère du trijumeau ; le plus souvent elle se localise au territoire d'une de ses branches, et, par ordre de fréquence, atteint le maxillaire supérieur, la branche ophtalmique, le maxillaire inférieur (1).

La névralgie se traduit par des douleurs continues sur lesquelles viennent se greffer des douleurs paroxystiques revenant sous forme d'accès. Précédée d'une sensation de tension, de tiraillement, de fourmillement, de douleurs dentaires vagues, la névralgie éclate brusquement, quelque fois même sans prodrome. Un courant d'air, l'eau froide, le frôlement de la peau, le contact du rasoir, un simple

---

1. P. Brouardel et A. Gilbert. *Traité de Médecine et de Thérapeutique*, t. X.

phénomème physiologique comme le bâillement, l'éternuement, le rire, la mastication, la déglutition, la toux, les secousses de la marche, une émotion, une peur, un bruit intense, suffisent pour provoquer, « déclancher » la crise douloureuse. La douleur devient alors intense ; elle sillonne la face en tout sens, parcourt le trajet nerveux en allant le plus souvent du centre à la périphérie, se déplace ou reste stationnaire ; par sa violence, elle arrache des cris au patient qui la compare à des élancements, des picotements, des coups de canif, des jets de feu, des tiraillements douloureux. Pour soulager sa souffrance, il comprime, rictionne énergiquement le territoire névralgique, serre les mâchoires ou prend sa tête à pleines mains ; sa face se contracte, grimace et l'anxiété de sa physionomie traduit les douleurs atroces qu'il ressent.

Ces élancements paroxystiques se répètent coup sur coup. Chaque série constitue un accès, qui varie en intensité et durée. La durée oscille entre quelques secondes, quelques minutes et quelques heures, les accès des névralgies anciennes durent plus longtemps.

La succession des accès est irrégulière : ils peuvent être plus ou moins rapprochés, ne laissant pour ainsi dire aucun intervalle de repos au patient (cent accès par jour) ; d'autres fois, les accès sont franchement périodiques, même en l'absence d'une origine paludique.

La succession des accès constitue la crise névralgique, certains malades en traversent constamment ; d'autres en ont une ou deux par semaine, par mois ou par an.

Une fois terminé, l'accès laisse après lui une sensation d'épuisement, d'endolorissement de la face.

La pression en un certain nombre de points (points de Valleix) provoque un maximum de douleur.

Pour la névralgie de l'ophtalmique, ces points sont : le point sus-orbitaire (nerf frontal externe), le point palpébral (nerf lacrymal), le point nasal (branche externe du nasal), le point naso-lobaire (rameau ethmoïdal). Trousseau a signalé deux points douloureux, l'un sur la bosse frontale, l'autre sur la bosse pariétale.

Pour la névralgie du maxillaire supérieur, les points douloureux sont le point sous-orbitaire, le point molaire (filet temporo-molaire du nerf orbitaire), le point latéral supérieur, les points dentaires, le point palatin.

Pour la névralgie du maxillaire inférieur, les points douloureux sont le point mentonnier, le point auriculo-temporal, les points dentaires, le point lingual, le point labial, au niveau de l'épine de Spix.

Il ne faut pas confondre la névralgie du trijumeau avec la céphalée hystérique, le clou hystérique que l'on trouve au sommet de la tête ou sur la bosse pariétale et qui s'accompagne des divers phénomènes (crises convulsives. troubles de la sensibilité, etc.) qui feront reconnaître facilement la nature de l'affection.

Mais c'est surtout avec la migraine qu'on est exposé à confondre la névralgie du trijumeau ; la migraine vulgaire, la migraine ophtalmique seront diagnostiquées à la forme de l'accès (hémicranie, vomissements, symptômes oculaires) et à son évolution.

Il faudra penser à l'arthrite de l'articulation temporo-maxillaire, à la sinusité maxillalre, à la myalgie.

Quant au diagnostic étiologique, M. Sicard, qui a une

grande expérience du traitement des névralgies du trijumeau par les injections locales d'alcool, est d'avis que au point de vue spécial de leur traitement, on divise ces névralgies en deux grands groupes. Le premier groupe sera formé par les névralgies d'origine centrale, celles qui s'accompagnent de symptômes oculaires et en général des signes d'une lésion organique centrale ; le deuxième groupe sera constitué par les névralgies d'origine périphérique.

Les névralgies du premier groupe ne doivent pas attendre grand chose de l'alcoolisation des troncs nerveux, quant à celles du second groupe, à part la névralgie diabétique qui peut être améliorée et même guérie par le régime, on ne devra compter pour les faire disparaître que sur les injections d'alcool.

Nous ne savons rien de précis sur la pathogénie de la névralgie faciale et pourtant une constatation faite récemment par M. Sicard jetterait sur la question un jour tout particulier. Les névralgies faciales sont plus fréquentes à droite qu'à gauche (100 à droite pour 21 à gauche dans la statistique de Schlœsser, 48 à droite pour 14 à gauche dans la statistique de M. Sicard). Frappé de ce fait M. Sicard examina systématiquement un grand nombre de crânes de la collection de l'Amphithéâtre des Hôpitaux et constata que les trous de la base du crâne étaient généralement plus étroits à droite qu'à gauche. Dans l'opinion de M. Sicard il y a là un argument très important en faveur de son hypothèse d'après laquelle la sténose des orifices osseux pourrait être une des causes de la névralgie faciale et des névralgies en général.

Je ne veux pas terminer ce chapitre par une description dramatique de l'état digne de pitié des malheureux atteints de névralgie faciale grave. Mais tous les médecins ont vu ces malades, qui du fait de leur affection, ne s'alimentent plus, ne dorment plus et tombent dans un état de déchéance physiologique et psychique absolument lamentable ; quelques-uns même préfèrent le suicide à ce long martyr.

Et maintenant après ce que j'ai vu à la consultation et sous la direction de M. Sicard, c'est avec une joie réelle que je peux dire ma conviction absolue que, dorénavant les médecins ne seront plus désarmés devant de tels malades, car ils ont entre les mains une arme qui a fait ses preuves : l'alcoolisation locale. Ils auront alors de véritables satisfactions à voir, comme je l'ai vu, ces malades renaître à la vie et traiter leur guérison de miraculeuse, et la médecine ne vaudrait pas la peine d'être exercée, si elle ne donnait de temps à autre de ces joies.

CHAPITRE III

Voies d'accès du trijumeau.

Pour porter de l'alcool au contact des branches ou filets du trijumeau, il est de toute nécessité de connaître son anatomie.

Nous n'avons pas l'intention de refaire l'anatomie détaillée de ce nerf, mais seulement de résumer aussi brièvement que possible ce qu'il est nécessaire de savoir pour atteindre avec une précision relative les branches ou rameaux qu'on se propose de détruire.

« Le trijumeau ou nerf de la cinquième paire est le plus volumineux des nerfs craniens. C'est un nerf mixte, moteur et sensitif. Né de la face antérieure de la protubérance, c'est-à-dire du mésencephale, il présente à sa sortie du névraxe un volumineux ganglion, le ganglion de Gasser, puis se divise en trois branches terminales. Son territoire sensitif, très étendu, comprend les téguments de la face, le globe oculaire et les muqueuses nasale et buccale ; ses filets moteurs innervent les muscles masticateurs (1). »

Le ganglion de Gasser est contenu dans une loge fibreuse formée par un dédoublement de la dure-mère et repose sur

---

1. Poirier. *Traité d'Anatomie humaine*, tome III.

la partie interne de la face endocranienne antérieure du rocher.

Les trois branches terminales du trijumeau sont :

1° Une branche supérieure qui se dirige vers la fente sphénoïdale ; c'est la branche ophtalmique de Willis.

2° Une branche moyenne, qui sort du crâne par le trou grand rond ; c'est le nerf maxillaire supérieur.

3° Une branche inférieure, qui, grossie de la racine motrice du trijumeau, s'engage dans le trou ovale ; c'est le nerf maxillaire inférieur.

Au moment où elle va pénétrer dans l'orbite, la branche supérieure ophtalmique se divise en trois rameaux terminaux : le nasal, le frontal et le lacrymal ; il lui est annexé un ganglion, le ganglion ophtalmique ou ciliaire.

La branche moyenne ou maxillaire supérieure se dirige d'abord directement en avant vers le trou grand rond ; elle pénètre par cet orifice dans l'arrière-fond de la fosse ptérygo-maxillaire qu'elle traverse obliquement pour gagner la fosse ptérygo-maxillaire par la fente du même nom ; elle traverse la partie la plus profonde de cette fosse pour s'engager dans le canal sous-orbitaire, enfin elle débouche par l'orifice antérieur, de ce canal dans la fosse canine et s'épanouit là en de nombreux rameaux terminaux qui se rendent aux ailes du nez, à la lèvre supérieure et à la paupière inférieure.

Les rameaux collatéraux sont : le rameau méningien moyen, le rameau orbitaire, le nerf sphéno-palatin, les nerfs dentaires postérieurs, le nerf dentaire moyen, les nerfs dentaires antérieurs. A la branche moyenne se rattache le ganglion sphéno-palatin ou ganglion de Meckel.

La branche inférieure ou maxillaire inférieure est la plus volumineuse des trois branches du trijumeau. Elle est formée par la réunion de deux racines, l'une sensitive qui est la troisième branehe du ganglion de Gasser, l'autre motrice, qui n'est que la petite racine du trijumeau.

La racine sensitive se détache de la portion la plus externe du bord antéro-inférieur du ganglion de Gasser. Aplatie et plexiforme, elle s'écarte à angle droit du nerf maxillaire supérieur et plonge verticalement vers le trou oval.

La racine motrice, de beaucoup moins considérable, est arrondie et formée de faisceaux parallèles ; elle chemine en arrière de la précédente. Jusqu'au niveau du trou ovale, les deux racines ne sont qu'assez lâchement unies et peuvent être assez facilement séparées. Mais un peu au-dessus de l'orifice osseux, la racine motrice se divise en plusieurs rameaux ; ceux-ci forment autour de la grosse racine une sorte de plexus et finalement se fusionnent complètement avec elle.

Dans le trou ovale, le nerf est accompagné par l'artère petite méningée, branche de la maxillaire interne et par un plexus veineux. Enfin, hors du crâne, il est situé dans l'espace latéro-pharyngien antérieur et après un trajet de de 4 à 5 millimètres à peine, il s'épanouit en deux troncs terminaux.

Après avoir fourni un petit nerf collatéral, le rameau récurrent du nerf maxillaire inférieur, la branche maxillaire inférieure se divise en un tronc antérieur et un tronc postérieur. Le tronc antérieur donne les filets suivants : le nerf temporal profond moyen, le nerf temporo-massé-

térien, le nerf temporo-buccal. Le tronc postérieur fournit le tronc commun du nerf ptérygoïdien interne, du péristaphylin externe et du muscle externe du marteau, le nerf auriculo-temporal, le nerf dentaire inférieur et le nerf lingual.

Au nerf maxillaire inférieur est annexé le ganglion otique.

Les branches du trijumeau contractent des anastomoses entre elles et avec le facial.

Par quelle voie peut-on atteindre ces différentes branches nerveuses ?

Il ne faut pas songer à atteindre la branche opthalmique au niveau de la fente sphénoïdale, à cause du voisinage des nerfs moteurs de l'œil, qui seraient atteints en même temps que l'ophtalmique par une injection d'alcool. Il s'en suivrait infailliblement de la diplopie et du strabisme et bien que cet accident soit ordinairement transitoire, il doit être à tout prix évité. Malgré tout, certains auteurs n'ont pas hésité à aborder le nerf par cette voie, nous discuterons leur procédé au chapitre de la technique.

Pour arriver jusqu'aux rameaux terminaux de la branche ophtalmique, nous manquons de points de repère, sauf le rameau frontal externe ou sus-orbitaire qui sort de l'orbite par le trou ou l'échancrure sus-arbitraire.

Pratiquement il suffit généralement qu'on puisse atteindre ce rameau sus-orbitaire, puisque le plus souvent, c'est lui qui est malade et on voit la névralgie cesser après sa destruction.

Le trou sus-orbitaire est situé sur l'arcade orbitaire à la jonction de son tiers interne avec ses deux tiers externes,

il se dirige de haut en bas et d'avant en arrière ; en dedans de lui est un sillon qui livre passage à l'artère frontale interne.

Un point où il est relativement facile d'atteindre la branche maxillaire supérieure c'est au niveau du trou sous-orbitaire. Un opérateur expérimenté peut l'atteindre presque sûrement à chaque tentative.

Le trou sous-orbitaire est situé à 6 ou 10 millimètres au-dessous du bord orbitaire de l'os maxillaire supérieur ; il est limité en dehors par un bord tranchant ; dans sa partie interne, il se perd sans limites précises sur la face externe de l'os ; le grand axe de ce trou ovalaire est dirigé de haut en bas et de dedans en dehors, l'orifice est relativement large est très bien senti avec la pointe d'une aiguille.

Quand on a affaire à une névralgie bien localisée, on peut avoir intérêt à utiliser le trou palatin postérieur comme voie d'accès du nerf maxillaire supérieur, cet orifice est situé sur les côtés de la voûte palatine à la partie la plus postérieure de la dernière molaire.

J'ai vu guérir une névralgie très localisée à la région malaire par l'alcoolisation du rameau malaire à sa sortie du trou malaire, mais on manque ici de point de repère anatomique.

Lorsque les voies périphériques n'ont pas donné de résultat satisfaisant, on utilise la voie profonde et on attaque le nerf maxillaire supérieur immédiatement à sa sortie du trou grand rond.

Une aiguille enfoncée au-dessous de l'os malaire, immédiatement en avant de l'apophyse coronoïde, dans une

direction oblique de dehors en dedans, d'avant en arrière et légèrement de bas en haut, peut parvenir à une profondeur de 5 centimètres, au niveau du nerf maxillaire supérieur à son émergence du trou grand rond. Dans son trajet, cette aiguille aurait traversé les téguments, la boule graisseuse de Bichat, puis passant en arrière de la face postérieure de l'os maxillaire supérieur, elle serait arrivée dans la fente ptérygo-maxillaire. Si l'aiguille était enfoncée à une profondeur supérieure à 5 centimètres, elle risquerait d'arriver sur les nerfs moteurs de l'œil, qui sont au sommet de cette fente.

On a donné des chiffres très précis pour indiquer le point de la peau où doit être faite cette ponction, mais on ne doit pas trop s'illusionner sur la valeur de ces chiffres, puisque tout dépend, somme toute, de l'inclinaison qu'on donne à l'aiguille se mouvant dans la fente ptérygo-maxillaire. C'est une affaire d'expérience et de tâtonnement, et si nous n'avons pas de points de repère anatomiques rigoureusement exacts, nous avons heureusement des points de repère physiologiques.

La branche maxillaire inférieure est accessible au niveau du trou mentonnier, situé à 3 centimètres de la ligne médiane, à peu près à égale distance du bord supérieur et du bord inférieur du maxillaire inférieur. Ce trou doit être abordé très obliquement de haut en bas, de dehors en dedans et d'arrière en avant.

On peut atteindre ce même nerf à son entrée dans le maxillaire inférieur au niveau de l'épine de Spix. On peut y parvenir par la bouche ou par le tégument, en avant de la mastoïde, en croisant le bord postéro-interne de l'os-

maxillaire inférieur ; mais dans cette seconde méthode, il y a bien des chances pour que le facial se trouve intéressé.

Le nerf maxillaire inférieur est accessible à la sortie du trou ovale. Le trou ovale est situé immédiatement en arrière de la base de l'apophyse ptérygoïde, à une profondeur de 4 centimètres environ. On a, comme point de repère superficiel le bord inférieur de l'arcade zygomatique, en arrière de l'apophyse coronoïde, en avant du condyle du maxillaire inférieur. Une aiguille, ponctionnant la peau normalement au plan de la face, en rasant le bord inférieur de l'arcade zygomatique, traverse le muscle masseter, les muscles ptérygoïdien externe et interne, son extrémité vient buter sur le bord postérieur de l'apophyse ptérygoïde, c'est le point de repère profond, abaissant alors légèrement la pointe de l'aiguille, on la sent pénétrer ; elle rencontre le nerf à 4 centimètres de profondeur, et si on la poussait plus profondément elle pénétrerait dans le pharynx nasal, à 1 centimètre au-dessous de l'orifice interne de la trompe d'Eustache et à 1 cm. 5 au-dessous du voile du palais ; mais ordinairement, elle est arrêtée à ce niveau par la partie fibro-cartilagineuse inférieure de la trompe d'Eustache.

On peut atteindre le trou grand rond et le trou ovale par la bouche comme nous le verrons plus loin ; les rameaux dentaires terminaux par les canaux du diploé.

CHAPITRE IV

Technique

Les expériences commencées par Schlœsser en 1900 lui montrèrent qu'une injection de 1 ou 2 centimètres cubes d'alcool à 80 0/0, dans un nerf sensible, causait après un bref moment de souffrance, une anesthésie complète du territoire correspondant, s'accompagnant d'un engourdissement de la région. Au bout d'une semaine environ, ces phénomènes disparaissaient et quand les sensations normales revenaient, on n'observait plus les douleurs.

Au congrès de Wiesbaden (avril 1907) Schlœsser nous a donné une brève description des faits saillants de sa méthode Il employait alors des aiguilles épaisses à pointe émoussée, pour ne point blesser les vaisseaux, et de trois longueurs différentes. Le liquide utilisé était de l'alcool à 80 0/0, sans addition d'aucun anesthésique. Schlœsser faisait au début trois injections, l'une au trou sus-orbitaire, l'autre au niveau du trou grand rond, la troisième au niveau du trou ovale.

Pour le trou sus-orbitaire, l'auteur recommandait qu'on enfonçât l'aiguille de façon à ne pas pénétrer dans le périoste pour éviter l'œdème rétro-bulbaire.

L'injection profonde au trou ovale était décrite ainsi

qu'il suit : ayant préalablement introduit ses doigts dans la bouche en arrière de la dernière molaire comme guide, il enfonçait la plus longue des trois aiguilles à travers la joue sous l'apophyse ptérygoïde jusqu'à une profondeur d'environ 2 pouces 1/2 ; puis, abaissant le manche de l'aiguille, il laissait la pointe avancer d'environ 1/4 de pouce vers la base du crâne où elle était maintenue ; glissant alors en arrière sans perdre le contact de l'os pendant environ 1/2 pouce, on sentait l'aiguille pénétrer dans le trou ovale et l'injection était faite.

D'autres auteurs ont précisé la méthode de Schlœsser et ont modifié sa technique d'une façon plus ou moins heureuse. Nous présenterons ces techniques et nous les critiquerons lorsqu'il nous semblera qu'il y a lieu de le faire ; Nous terminerons par l'exposé de la technique qui nous est familière, que nous avons vu appliquer par M. Sicard et qui a déjà été décrite à plusieurs reprises par MM. Brissaud et Sicard.

La technique de M. Ostwalt dérive de celle de Schlœsser mais elle a ceci d'original qu'elle est exclusivement intrabuccale. En effet M. Ostwalt affirme être en mesure d'atteindre tous les troncs nerveux, par une seule ponction faite dans la bouche ; il suffira ensuite de relever la pointe de l'aiguille pour atteindre successivement les trois branches du trijumeau à leur origine.

Voici comment l'auteur décrit sa technique :

La bouche étant désinfectée à la manière ordinaire par des lavages antiseptiques, la muqueuse est anesthésiée à l'endroit où portera la ponction, par une solution de cocaïne de 4 à 20 0/0, appliquée au moyen d'un stylet muni à son extrémité d'un peu de coton hydrophile.

M. Ostwalt se sert d'une aiguille en forme de baïonnette.

La solution employée est de l'alcool à 80 0/0 avec addition de stovaïne et de cocaïne.

On commence par l'injection de la branche maxillaire inférieure.

Avec un doigt conducteur dans la bouche du côté malade, on fait pénétrer l'aiguille dans la muqueuse immédiatement en arrière de l'alvéole de la dent de sagesse supérieure ; cette aiguille passe à travers le muscle ptérygoïdien externe et contourne son bord inférieur jusqu'à ce qu'elle touche l'apophyse ptérygoïde externe. A ce moment, l'aiguille étant dans la fosse zygomatique, elle est poussée lentement en haut, le long de l'apophyse ptérygoïde externe jusqu'à ce qu'elle vienne en contact avec la surface sous-temporale de la grande aile du sphénoïde. La pointe est alors portée en arrière dans l'angle formé par cette surface sous-temporale et l'apophyse ptérygoïde externe, aussi loin que la sensation de résistance osseuse est perçue. Quand l'aiguille ne rencontre plus l'os, mais pénètre dans des tissus mous, on conclut à l'arrivée au trou ovale. En poussant d'un millimètre plus loin, on est certain de toucher la branche maxillaire inférieure à son point d'émergence du crâne.

M. Ostwalt conseille d'injecter très lentement et avec quelques interruptions vingt ou trente gouttes de la solution, en guidant l'aiguille autour du trou.

Pour l'injection de la branche moyenne, maxillaire supérieure, il faut retirer l'aiguille, seulement d'environ 2 millimètres aussitôt après avoir injecté la branche inférieure, puis glisser sa pointe en avant toujours en contact

avec l'os, dans l'angle situé entre la surface sous-temporale de la grande aile du sphénoïde et l'apophyse ptérygoïde externe jusqu'à ce que la résistance osseuse cesse d'être perçue. Ceci marque la limite entre la fosse zygomatique et la fente sphéno-maxillaire,

Une fois dans la fente sphéno-maxillaire il faut avancer la pointe de l'aiguille droit en haut d'environ 5 à 6 millimètres pour atteindre le nerf maxillaire supérieur là où il émerge du trou grand rond.

Pour injecter la branche ophtalmique, il faut de nouveau pousser la pointe de l'aiguille de 2 millimètres environ en haut pour atteindre l'extrémité postéro-inférieure de la fente sphénoïdale, là où la branche ophtalmique passe de l'étage moyen du crâne dans l'orbite.

M. Ostwalt dit obtenir par cette méthode d'excellents résultats, nous le croyons, mais nous ne pensons pas que sa technique se vulgarise.

Il suffit en effet d'avoir vu quelques malades atteints de névralgie faciale, pour savoir comment il est difficile, dans bien des cas, de leur ouvrir la bouche ; enfin il ne nous paraît pas prudent de pousser de l'alcool dans la fente sphénoïdale, car dans ces conditions, on doit presque fatalement atteindre les nerfs moteurs de l'œil, produisant de la diplopie, du strabisme, phénomènes paralytiques qui quoique transitoires doivent être à tout prix évités.

MM. Lévy et Baudoin (1) ont décrit une technique se rapprochant beaucoup plus de celle de Schlœsser.

Ces auteurs emploient une instrumentation un peu spé-

---

1. *Presse médicale*, février 1906.

ciale ; ils se servent d'une aiguille épaisse et pointue dans laquelle glisse un mandrin, qui, lorsqu'il est poussé à fond, transforme l'instrument en un stylet mousse ; pour faire une ponction, on retire légèrement le mandrin, de façon à faire apparaître la pointe, puis, quand les téguments sont traversés, on le repousse à fond, ceci pour éviter de blesser les vaisseaux ; l'aiguille est graduée en centimètres, ce qui permet de voir à quelle profondeur elle est enfoncée.

La solution est de l'alcool à 70, 80, 90 0/0 à la dose de 1 à 2 centimètres cubes, avec addition de quatre gouttes de chloroforme.

MM. Lévy et Baudoin font trois piqûres, l'une pour le nerf maxillaire inférieur, l'autre pour le nerf maxillaire supérieur, la troisième pour le nerf ophtalmique.

Voici leur technique pour ces trois piqûres : 1° « Si avec un compas à pointe mousse, on détermine le point situé au ras du bord inférieur de l'arcade zygomatique à 2 cm 5 en avant du heurtoir de Farabeuf (branche de bifurcation descendante de la racine longitudinale du zygoma) et qu'on enfonce à ce niveau, normalement ou très légèrement en arrière une aiguille, celle-ci à la profondeur de 4 centimètres arrive sur le tronc du maxillaire inférieur sortant du trou ovale, »

2° « Nous prolongeons verticalement le bord postérieur toujours nettement perceptible de l'apophyse orbitaire de l'os molaire jusqu'au bord du zygoma. A un demi-centimètre en arrière de ce point, au ras de l'arcade, on enfonce l'aiguille.

« On la dirige légèrement en haut, de façon à atteindre le plan horizontal affleurant l'extrémité inférieure des os

propres du nez. (Nous avons remarqué que ce plan occupe souvent le trou grand rond.)

« Arrivée à 5 centimètres, la pointe touche le tronc du nez maxillaire supérieur au plafond de la fosse ptérygo-maxillaire. »

3° Pour atteindre la branche ophtalmique la voie est orbitaire. Le point choisi pour la ponction est la paroi externe de l'orbite au niveau de l'extrémité inférieure de l'angle externe de l'os frontal. L'aiguille, enfoncée à ce point, est dirigée de façon à passer en-dessous de la glande lacrymale, en prenant soin de ne pas blesser le globe oculaire, les nerfs optiques ou oculo-moteurs, en suivant le périoste orbitaire. A une profondeur d'environ 35 ou 40 millimètres, le stylet est retiré et l'injection poussée.

Nous n'avons pas d'objection de principe à faire à cette technique, nous nous permettrons seulement quelques critiques de détails, en nous efforçant d'être aussi impartial que possible.

L'aiguille est trop épaisse et son introduction est douloureuse ; et cette aiguille ne pouvait être d'un calibre plus étroit, étant donnée la nécessité d'y introduire un mandrin, or, les auteurs ont été amenés à construire cette aiguille par la crainte de blesser les vaisseaux et cette crainte nous paraît chimérique.

En effet, quand se servant d'une aiguille ordinaire, on pique sur un vaisseau, on en est averti par l'apparition d'un peu de sang dans la seringue ; si on n'est pas au bon endroit, on déplace la pointe ; si on est au bon endroit, on se contente de faire pénétrer l'aiguille un peu plus pro-

fondément et quand le sang ne vient plus à l'orifice de l'aiguille, on pousse l'injection d'alcool.

Et quand même on enverrait de l'alcool dans les vaisseaux, cela n'aurait aucun inconvénient, l'expérience a été faite. La seule précaution qu'il faille prendre quand on a eu un peu de sang, c'est de faire de la compression pendant les minutes qui suivent l'injection, sinon, les malades ont des ecchymoses parfois étendues.

Nous ne voyons donc pas la nécessité, pour éviter une ecchymose à un malade qui a beaucoup souffert et qui n'en est pas à cela près, de lui imposer un supplément de souffrance ; de plus, les médecins hésitent toujours à expérimenter une méthode nouvelle, quand il leur faut un outillage spécial.

Nous dirons aussi quelques mots de la solution ; MM. Lévy et Baudoin ajoutent à leur solution alcoolique quelques gouttes de chloroforme, or le chloroforme produit du tissu scléreux avec comme conséquence une limitation des mouvements de la mâchoire ; nous avons vu des malades, ayant subi des injections au chloroforme, ne pouvoir ouvrir la bouche que juste ee qu'il fallait pour y introduire une petite bouchée.

Nous désirons qu'après la lecture de notre travail, un médecin quelconque soit en mesure d'employer la méthode de Schlœsser avec quelques chances de succès, nous voulons la prémunir contre certaines causes d'erreurs. MM. Lévy et Baudoin donnent comme points de repère superficiels des chiffres très précis, mais si on s'imaginait après lecture de ces chiffres qu'on va atteindre les troncs nerveux avec précision, on se tromperait étrangement et on serait tenté d'accuser la méthode d'un insuccès ultérieur.

Les points de repère superficiels sont nécessaires pour fixer les idées, mais trop de raisons s'opposent à ce que les chiffres donnés aient une valeur rigoureusement mathématique : en premier lieu, les différences individuelles qui varient dans des limites relativement étendues, puisque nous comptons en millimètres, en second lieu l'épaisseur des parties molles, enfin et surtout la direction qu'on donne à l'aiguille, car si l'aiguille dévie, même de très peu, à une profondeur de 4 ou 5 centimètres, il pourra y avoir à la pointe un écart de 1 centimètre sans qu'on s'en doute. Ainsi donc qu'on donne des points de repère superficiels très précis tant qu'on voudra, mais qu'on prévienne le lecteur qu'il ne doit pas se faire d'illusions et que les chiffres donnés n'ont qu'une valeur absolument relative ; mais alors pour compléter la technique et la rendre utilisable en pratique, il faudra donner au médecin les moyens de s'orienter dans la profondeur.

Arrivons maintenant à la technique de MM. Brissaud et Sicard ; d'une façon générale, l'effort opératoire de leurs prédécesseurs n'avait porté que sur les trous profonds ovale et grand rond ; ces auteurs ont montré que l'injection des trous ou canaux périphériques pouvait dans certains cas, assez nombreux, se montrer d'une grande utilité. A ce point de vue, ils ont divisé les orifices, trous et canaux d'émergence du trijumeau en trois groupes : périphérique, moyen et profond.

Le groupe périphérique comprend : les orifices sus-orbitaires, sous-orbitaire, mentonnier.

Le groupe moyen : les canaux du diploé des os maxil-

laires inférieur et supérieur, le canal dentaire inférieur à son origine spixienne et le canal palatin postérieur.

Le groupe profond : les trous ovale et grand rond. La recherche de la branche ophtalmique au niveau de la fente sphéno-maxillaire est absolument proscrite comme dangereuse.

D'une façon générale, on se sert d'aiguilles ordinaires en platine ou en acier, de 4 à 6 centimètres de longueur et de 7 à 8 dixièmes de millimètres du diamètre. Dans la pratique, nous avons vu qu'on pouvait faire face à presque tous les cas avec cette simple aiguille.

Dans quelques cas très rares, et il s'agit alors de malades ayant subi des interventions multiples, on devra injecter les canaux du diploé, le canal dentaire à l'épine de Spix, le canal palatin postérieur et on aura recours à une instrumentation spéciale que nous décrirons.

L'alcool employé est au titre de 80 degrés préparé avec de l'eau distillée stérilisée en partant de l'alcool rectifié absolu.

L'injection d'alcool est toujours précédée d'une injection d'une solution de stovaïne à 1 0/0 qui a surtout pour but de faciliter l'exploration profonde.

Les malades sont toujours opérés couchés.

I. — Groupe périphérique

A) *Echancrure ou canal sus-orbitaire et nerf sus-orbitaire, branche de l'ophtalmique*

Par la palpation, on se rend compte de la configuration extérieure de l'orifice sus-orbitaire. Tantôt, il s'agit d'un canal osseux creux par où s'échappe le nerf, tantôt au contraire, d'une simple échancrure.

Dans le cas d'un canal, voici comment on agit : le malade étant couché sur le dos la peau du front et du sourcil étant lavée à l'alcool, on remplit une seringue en verre d'environ 2 centimètres cubes de la solution stérilisée de stovaïne à 1 0/0. L'orifice du canal sus-orbitaire est situé sur l'arcade orbitaire à la jonction de son tiers interne et de ses deux tiers externes. On fera la ponction à l'endroit indiqué, puis sans se presser, on poussera la solution de stovaïne ; dans cette ponction comme dans toutes les autres, il importe de ne pas aller vite, il faut laisser à la stovaïne le temps de produire l'anesthésie suffisante. Quand on aura obtenu l'anesthésie, on commencera l'exploration, c'est-à-dire qu'avec la pointe de l'aiguille tenue obliquement de haut en bas, on cherchera l'orifice. On fera cette recherche lentement et méthodiquement, pour ainsi dire millimètre par millimètre, jusqu'à ce qu'on ait senti l'aiguille pénétrer dans un trou. Pendant cette recherche on aura eu soin d'enfoncer légèrement dans l'orbite l'index de la main libre, pour protéger le globe oculaire contre une échappée possible de l'aiguille, mais nous croyons

qu'on ne doit pas s'exagérer ce danger. En effet il ne doit pas se produire d'échappée quand on agit sans force, et le globe oculaire ne se laisse pas pénétrer si facilement ; dans nos expériences sur le cadavre, nous avons pu constater que la pénétration d'une aiguille dans le globe oculaire exigeait de la part de l'opérateur un certain effort.

Quoi qu'il en soit, comme on ne prend jamais trop de précautions, nous conseillons l'interposition du doigt qui, dans le cas actuel, serait piqué à la place de l'œil (1).

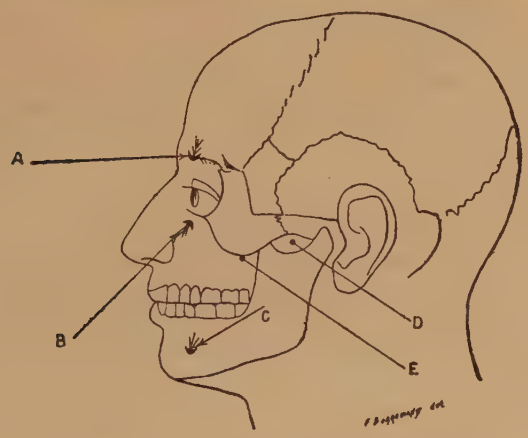

Fig. 1. — Groupe des orifices périphériques.

L'aiguille étant en place, on injecte environ 1/2 centimètre cube d'alcool. Le malade accuse alors une douleur très forte qui dure au plus deux minutes et qui est suivie d'anesthésie du front, d'une sensation de « carton » et d'une sensation « d'enflure » dans la même région. Ces sensations sont illusoires car les téguments sont aussi souples

1. Nous devons à l'obligeance de MM. Masson et Cie, éditeurs, le prêt des figures 1 à 4, extraites de la *Presse médicale*, 1908, n° 37.

qu'auparavant et l'enflure n'existe pas ; je ne parle, bien entendu, que de l'enflure du front, car une injection d'alcool au voisinage de l'œil produit naturellement de l'œdème de la paupière, œdème qui disparaîtra en quelques jours.

Si on a affaire à une échancrure, on introduit l'aiguille directement de bas en haut et on a comme point de repère profond, la douleur spéciale produite par la piqûre du filet nerveux. On recherche cette sensation millimètre par millimètre et on n'injecte d'alcool que si on l'a trouvée.

b) Trou et canal sous-orbitaire et nerf sous-orbitaire, branche du maxillaire supérieur

La piqûre au trou sous-orbitaire est la plus facile de toutes à la condition toutefois de prendre quelques précautions. Le trou sous-orbitaire est situé à 6 ou 10 millimètres au-dessous du bord orbitaire du maxillaire supérieur, un peu en dedans d'une ligne verticale passant par l'échancrure du trou sus-orbitaire et par le trou mentonnier, ce dernier à environ 3 centimètres de la ligne médiane. Mais il y a des différences individuelles assez importantes et il ne faut pas s'hypnotiser sur un point et s'imaginer qu'on va avec certitude trouver le trou à l'endroit indiqué. Chez un médecin atteint de névralgie, nous avons vu que ce trou était situé plus de 1 centimètre en dedans du point où on l'avait cherché primitivement. Le truc, si je puis m'exprimer ainsi, de cette piqûre consiste à aborder le trou sous-orbitaire très obliquement.

Le malade étant couché sur le dos et la seringue char-

gée de la solution de stovaïne, on ponctionne tout près de l'aide du nez, à un endroit qui, comme on le voit, est assez éloigné du trou sous-orbitaire. On incline l'aiguille dans une direction très oblique de bas en haut, de dedans en dehors et d'avant en arrière et souvent on arrive juste sur le trou sous-orbitraire. Dans le cas contraire, on attend que l'anesthésie soit suffisante et on commence l'exploration profonde ; cette exploration se fait lentement, millimètre par millimètre, en injectant de temps en temps de la stovaïne, il ne faut pas se presser, cette exploration peut durer un quart d'heure et plus sans que le malade s'en plaigne, et tout d'un coup, on sent l'aiguille pénétrer, en même temps que le patient accuse une violente douleur dans la lèvre supérieure et l'aile du nez, dès maintenant on peut être sûr que l'opération sera réussie. Laissant l'aiguille en place, on retire la seringue et on la remplit de 1 centimètre cube d'alcool qu'on injecte immédiatement. Aussitôt après, on observe une anesthésie de l'aile du nez, de la lèvre supérieure ainsi que les sensations « d'enflure » et de « carton » dans ces régions.

Au cours de cette piqûre, il faut protéger le globe oculaire comme précédemment, le canal sous-orbitaire du nerf maxillaire supérieur n'étant souvent séparé de l'orbite ou du sinus sus-maxillaire que par une paroi périostée. Chez le vieillard, l'injection pénètre quelquefois dans l'antre d'Highmore pour ressortir par le nez sans accident consécutif. Il arrive souvent qu'au cours de l'exploration profonde, on pique un vaisseau, il ne faut pas s'en préoccuper, on constate le fait par l'apparition de sang dans la seringue, on déplace la pointe et puis l'injection terminée, on fait un peu de compression pour éviter une ecchymose.

C. — *Trou mentonnier et nerf mentonnier, branche du maxillaire inférieur*

Le trou mentonnier est relativement difficile à atteindre, il est situé à environ 3 centimètres de la ligne médiane, à égale distance du bord supérieur et du bord inférieur du maxillaire inférieur ; pour préciser la ligne médiane, on se sert des dents comme point de repère. La ponction étant faite à l'endroit indiqué, on injecte la solution de stovaïne et quand l'anesthésie est suffisante, on commence l'exploration profonde en dirigeant l'aiguille suivant les cas, soit directement de haut en bas, soit obliquement de haut en bas et de dehors en dedans ; une sensation de pénétration, suivie d'une violente douleur dans les dents et le menton indiquent qu'on est au bon endroit. Nous croyons cette sensation de douleur indispensable, car rien n'est plus facile que de pénétrer sous le périoste en s'imaginant qu'on est dans le trou mentonnier, on a une sension de pénétration, puis de fixation de l'aiguille et si on injecte de l'alcool dans ces conditions on n'a naturellement aucun résultat, ou plutôt si. on en a un, c'est que le malade devient méfiant et perd confiance dans la méthode.

II. — Groupe moyen

A). — *Nerf dentaire au niveau du diploé osseux*

Le diploé osseux des os maxillaires supérieur et inférieur est facile à atteindre, avec l'aide d'un perforateur à

la main ou foret, ou encore avec le tour perforant des dentistes. On se sert d'une seringue de 2 centimètres cubes, solide et portant un point d'appui pour les doigts de façon à pouvoir pousser le piston avec force ; la canule est en métal, longue de 2 centimètres environ, recourbée et de forme conique. On anesthésie la gencive avec une piqûre de stovaïne, puis avec le perforateur on attaque la lame osseuse dure de recouvrement sur une profondeur de 1/2 centimètre environ. On a alors une sensation nette de pénétration et on remplace le perforateur par la canule de la seringue ; il faut d'abord injecter de la stovaïne, car l'alcool est très douloureux dans le diploé lorsqu'il est injecté directement, la dose d'alcool est de 2 centimètres cubes environ

B. — *Nerf dentaire inférieur au niveau de l'épine de Spix*

M. Sicard a fait construire une aiguille courbe montée sur un manche creux destiné à assurer le passage de la solution alcoolique et il a réglé la technique d'introduction sur le cadavre, mais il avoue que ce qui est facile chez ce dernier est loin de l'être chez un malade atteint de névralgie dentaire. Le névralgique a de grandes difficultés pour ouvrir la bouche et il supporte très mal l'exploration superficielle nécessaire pour repérer l'épine de Spix ; on pourrait, à vrai dire, employer l'anesthésie générale, mais il nous paraît plus simple d'aller chercher le nerf maxillaire inférieur au niveau du trou ovale. En tout cas, la méthode qui consiste à aborder l'orifice de Spix par le tégument, en avant de la mastoïde, en croisant le bord

postéro-interne de l'os maxillaire inférieur, est mauvaise car on a beaucoup de chances de toucher le nerf facial avec l'alcool.

C. — *Nerfs palatins au niveau du canal palatin postérieur.*

Les mêmes difficultés se présentent pour faire ouvrir la bouche, quoique cela soit beaucoup plus facile quand la branche inférieure du trijumeau n'est pas malade. On atteint le canal palatin postérieur au moyen d'une aiguille recourbée.

III. — Groupe profond

A. — *Trou grand rond*

Les orifices profonds sont difficiles à atteindre, si on n'a pas pour se guider une technique précise. Nous avons déjà parlé de l'exploration profonde à propos de la recherche des précédents orifices, mais ici plus que jamais, elle est indispensable ; il est bien nécessaire évidemment d'avoir un point de repère superficiel pour ponctionner, mais si on se rappelle qu'ici la pointe de l'aiguille doit se mouvoir à une profondeur de 5 centimètres, on comprendra facilement combien on a de chances de manquer le nerf si on tâtonne à l'aveuglette.

On mesure préalablement l'aiguille avec un index de papier pour savoir à quelle distance des téguments son extrémité supérieure doit se trouver pour que la pointe soit à la profondeur de 5 centimètres qu'il importe de ne pas dépasser.

Ceci étant fait, le malade est couché sur le dos, la face

du côté sain, appuyée sur l'oreiller. L'aiguille est enfoncée au-dessous de l'os malaire, en avant de l'apophyse coronoïde du maxillaire inférieur, dans une direction oblique de dehors en dedans, d'avant en arrière et légèrement de bas en haut. On pousse la solution de stovaïne et très lentement on fait pénétrer l'aiguille, au bout de quelques centimètres elle bute sur un plan osseux, c'est l'apophyse

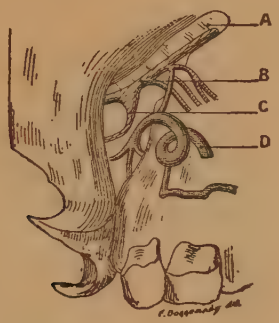

Fig. 2. — Orifice profond. Trou grand rond.

ptérygoïde ; il ne faut pas se presser, injecter de la stovaïne et attendre. L'anesthésie profonde étant jugée suffisante, on avance la pointe tout doucement et on la sent pénétrer, on est dans la fente ptérygomaxillaire. En se guidant alors sur le bord postérieur de cette fente, on explore millimètre par millimètre en relevant la pointe de l'aiguille, qu'on maintient à une profondeur de 5 centimètres et presque sûrement, on pique sur le nerf. On en est averti par les sensations du patient qui accuse une violente douleur dans les dents et la lèvre supérieure. Il est prudent de ne pas trop se presser d'injecter de l'alcool à ce moment car si l'aiguille a traversé le nerf et l'a dépassé, il se peut que la pointe soit peu éloignée des nerfs moteurs de l'œil ;

on injecte donc la solution de stovaïne et on attend, si après quelques minutes on n'a pas observé de strabisme ni de diplopie, on peut être tranquille et injecter 1 centimètre cube d'alcool à 80 degrés.

B. — *Trou ovale*

Le trou ovale, situé immédiatement en arrière de la base

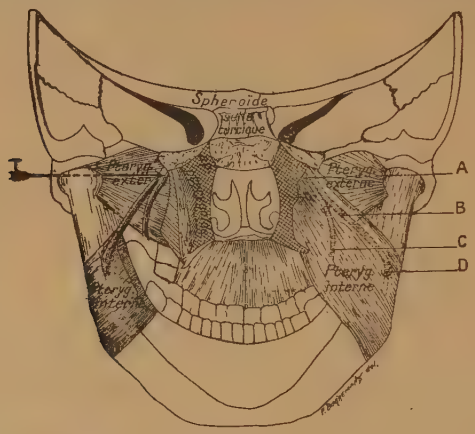

Fig. 3. — Orifice profond. Trou ovale.

de l'apophyse ptérygoïde, est distant de 4 centimètres environ de la surface cutanée.

Le malade étant couché, la face du côté sain appuyée sur l'oreiller, l'aiguille, préalablement aseptisée et mesurée, ponctionne la peau au ras du bord inférieur de l'apophyse zygomatique ; en avant du condyle du maxillaire inférieur et en arrière de l'apophyse coronoïde, selon une direction normale par rapport aux téguments ; il nous semble qu'il y a avantage à diriger la pointe très légèrement en avant et en bas pour être sûr de tomber sur l'apophyse ptérygoïde.

L'apophyse ptérygoïde est en effet le point de repère profond, dès qu'on a buté sur son plan osseux, on ramène la pointe en arrière jusqu'à ce qu'on la sente pénétrer un peu, puis très légèrement, on la relève en suivant le bord postérieur de l'apophyse ptérygoïde qui conduit droit au trou ovale. Une fois dans le trou ovale, on doit piquer le nerf à une profondeur de 4 centimètres. Le malade annonce une violente douleur dans la langue, les dents de

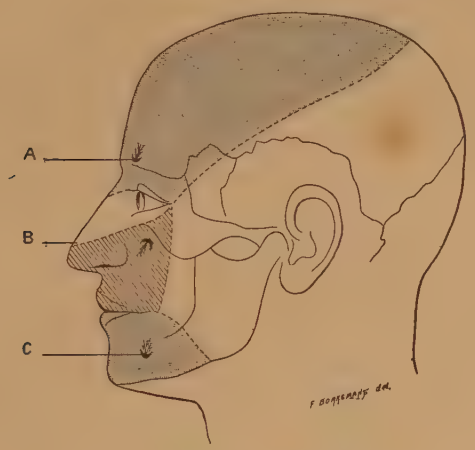

Fig. 4. Schéma anesthésies cutanées.

la mâchoire inférieure et la moitié du menton du côté atteint.

Il ne faut pas dépasser la profondeur de 4 centimètres, sinon l'aiguille traversant le nerf viendrait faire issue dans le pharynx nasal, à 1 centimètre au-dessous de l'orifice interne de la trompe d'Eustache, et à 1 cm. 5 au-dessous du voile du palais ; en règle générale, l'aiguille est arrêtée à ce niveau par la partie fibro-cartilagineuse inférieure de la trompe d'Eustache (A. Sicard).

En résumé, un opérateur suivant cette technique a beau-

coup de chance de tomber sur le nerf malade et de le détruire, mais nous ne disons pas qu'il en est certain.

En effet, bien que nous ayons vu notre maitre atteindre le nerf beaucoup plus souvent qu'il ne l'a manqué, la plupart des auteurs avouent qu'ils l'ont plus souvent manqué qu'atteint, et nous croyons qu'un opérateur débutant doit se classer modestement dans la deuxième catégorie.

La grande difficulté sera donc de conserver le malade en confiance pendant toute la durée du traitement. Il y a pour cela deux moyens : d'abord de ne pas lui promettre la guérison dès la première piqûre, il faut se donner une certaine marge qui tienne compte de l'aléa de la méthode, on parlera de dix piqûres par exemple et on le renverra au bout de la troisième ; avant tout, il ne faut pas être pressé car sans cela, on sera tenté d'injecter de l'alcool même si on n'est pas sur le nerf sous le prétexte que si on n'est pas dessus on n'en est pas bien loin et qu'on a des chances de l'atteindre. Si on n'est pas sur le nerf on injecte de la sto vaïne qui a quelques chance de fuser sur le nerf et qui en tous cas si elle ne fait pas de bien ne fait pas de mal, mais on renonce absolument à injecter de l'alcool. L'alcool en effet s'il ne fait pas de bien fait du mal, lorsque, il est injecté loin du nerf il provoque une violente douleur non suivie de sédation et le malade répugne à voir renouveler une intervention qui ne lui a apporté qu'une aggravation de ses tourments ;il faut savoir ne pas injecter d'alcool sans se croire obligé d'avouer un échec.

Un deuxième moyen pour conserver la confiance du malade, c'est de commencer toujours le traitement par l'injection des trous périphériques même dans les cas où

on croirait devoir être obligé d'aller jusqu'au ganglion de Gasser. Les trous périphériques sont plus faciles à atteindre, on procure au malade un grand soulagement qui l'aide à attendre la guérison complète.

Quelles sont les suites opératoires ?

Quand l'injection est réussie, on observe toujours de l'anesthésie dans le domaine cutané ou muqueux de la branche nerveuse injectée.

C'est ainsi qu'après piqûre du nerf sus-orbitaire l'anesthésie se propage à toute la portion hémicranienne s'étendant de l'orbite à une ligne transversale située à l'union des deux tiers antérieurs et du tiers postérieur de l'os pariétal (Voir fig. 4).

Après piqûre du nerf sous-orbitaire, l'anesthésie envahit l'aile du nez, la portion tégumentaire avoisinante et l'hémi-lèvre supérieure.

Après piqûre du nerf maxillaire supérieur à son émergence du trou grand rond, l'anesthésie s'étend en outre à la paupière inférieure, gagnant en dehors de l'aile nasale la région interne de l'os malaire, et s'étendant à la muqueuse ,au périoste, et au diploé de l'hémi-maxillaire supé périeur correspondant.

Après piqûre du nerf maxillaire inférieur, au niveau du trou ovale, l'anesthésie se fixe à l'hémi-lévre et à l'hémi-m enton, aux dents correspondantes (muqueuse, diploé) ainsi qu'à l'hémi-langue.

La piqûre à l'épine de Spix donne la même disposition avec l'hémi-anesthésie linguale en moins ; celle du trou mentonnier ne provoque qu'une anesthésie cutanée hémi-mentonnière et hémi-labio-gingivale.

La piqûre du diploé osseux laisse à sa suite une anesthésie de la muqueuse gingivale étendue à 2 ou 3 centimétres en deçà et au delà du siège de la perforation.

Les constatations précédentes sont extrêmement importantes, nous ne saurions trop y insister, car si on les observe aussitôt après l'injection, on peut promettre au malade la guérison. En effet cela signifie que le nerf est détruit, qu'il a subi la résection chimique et que jusqu'à ce qu'il se soit régénéré, c'est-à-dire un an en moyenne, il ne sera plus le siège d'aucune sensation. Si, au contraire, on n'observe pas d'anesthésie, on peut affirmer que l'injection est manquée et qu'il faudra recommencer.

Il est bon de prévenir les malades de cette sensation « de carton »,« d'enflure » toute spéciale qu'ils éprouvent toujours à la suite d'une injection bien réussie. Ce sont là de simples sensations. Les régions anesthésiées après disparition de l'œdème resteront aussi souples que par le passé. Jamais nous n'avons vu survenir de troubles trophiques ni au niveau des téguments, ni au niveau des gencives et des dents.

L'anesthésie persiste en général dix mois, quelquefois moins. Elle peut n'avoir pas disparu après dix-neuf mois.

Parfois, à la suite d'injections répétées au niveau du trou ovale, un certain degré de sclérose musculaire (muscles ptérygoïdiens) peut se déclarer. Cette sclérose a pour inconvénient de limiter le champ d'abaissement du maxillaire inférieur. Mais si on suit notre conseil de n'injecter l'alcool qu'à bon escient, c'est-à-dire lorsqu'il est bien constaté qu'on est sur le nerf, on n'aura jamais de sclérose.

Dans deux cas, à la suite d'injections profondes, Lévy

et Baudoin ont signalé une paralysie transitoire du nerf moteur oculaire externe ; nous pensons qu'en prenant les précautions que nous avons dites, on peut éviter cet accident que nous n'avons d'ailleurs jamais noté.

La plupart des observateurs ont remarqué les phénomènes qui précèdent ; par contre MM. Brissaud et Sicard ont relevé un certain nombre de phénomènes post-opératoires qui n'avaient pas encore été signalés avant eux.

a) Parfois il survient un léger myosis après injection, au niveau du trou grand rond et du côté correspondant. Il s'agit vraisemblablement, dans ce cas, de paralysie des filets sympathiques du ganglion de Meckel, atteint par l'alcool. Certains malades (15 sur 38) peuvent ainsi éprouver une certaine gêne oculaire, mais l'examen ophtalmoscopique ne montre aucune lésion de la cornée, ni des membranes ou du fond de l'œil et ces légèrs troubles fonctionnels disparaissent en trois à cinq semaines.

La névralgie faciale peut du reste, à elle seule, avant toute injection d'alcool, provoquer du myosis du côté correspondant (9 fois sur 44 cas).

b) Un autre incident consécutif dont se plaignent parfois les malades et qui se montre de préférence après piqûre du nerf sous-orbitaire, est l'apparition dans le territoire tributaire pourtant anesthésié, d'un prurit désagréable, de sensations de « piqûres d'épingles », de « chatouillements », sensations ne se reproduisant qu'à intervalles plus ou moins éloignés et cédant spontanément après trois ou quatre semaines.

c) Voici maintenant un accident évitable.

Il s'agit de la parésie faciale inférieure (aile du nez,

lèvre supérieure, pli naso-labial) qui survient toujours après la piqûre mal faite au niveau du trou sous-orbitaire.

L'aiguille n'a pas pénétré dans le canal. On déverse alors l'alcool au-devant de l'os maxillaire supérieur, au niveau des terminaisons de la branche inférieure du nerf facial et la parésie musculaire apparaît. Elle guérit le plus souvent en l'espace de un à deux mois.

Il est donc indispensable, et ceci le prouve une fois de plus, de n'injecter l'alcool qu'après pénétration dûment constatée de l'aiguille dans le canal sous-orbitaire.

d) Le dernier incident est, par contre, inévitable. Bien plus, il est le meilleur témoin de l'injection complètement réussie à un trou difficile à atteindre : au trou ovale. Il s'agit de la parésie unilatérale des muscles masticateurs (par suite de la dégénérescence du nerf masticateur). Il s'ensuit une certaine gêne de la mastication. Les mouvements de diduction sont limités.

Progressivement il se produit une certaine accoutumance avec tendance à l'amélioration progressive.

CHAPITRE V

Résultats

On ne peut mieux juger des résultats obtenus dans le traitement des névralgies faciales par les injections locales d'alcool qu'en consultant des chiffres.

Nous disposons actuellement de trois statistiques : celle de Schlœsser, celle de Kiliani, celle de M. Sicard.

La statistique de Schlœsser date du Congrès de Wiesbaden (avril 1907) ; elle porte sur 202 cas dont 123 névralgies du trijumeau ; la part respective des sexes est de 78 hommes et 45 femmes ; le côté droit fut atteint 100 fois, le côté gauche 21 fois, 2 fois les deux côtés.

La première branche fut atteinte 8 fois, la deuxième 33 fois, la troisième 25 fois.

Schlœsser n'a pas eu d'échec, c'est-à-dire qu'il est toujours parvenu à faire cesser les douleurs des névralgies ; les récidives sont survenues en moyenne au bout de dix mois (10,2) et un nouveau traitement en a toujours eu raison.

La statistique de Kiliani (1) porte sur 55 cas.

---

1. Otto Kiliani. « Statistique de 55 cas de névralgie du tri-

La première branche fut affectée isolément dans 0 cas ; la deuxième dans 13 cas ; la troisième dans 0 cas ; la première et la deuxième furent affectées ensemble dans 4 cas ; la première, deuxième et troisième dans 3 cas ; la deuxième et troisième dans 35 cas.

La névralgie existait depuis un temps variant de six mois à vingt ans.

Moins d'une année 1 cas : de un à deux ans 7 cas ; de deux à cinq ans 30 cas ; de cinq à dix ans 10 cas ; de dix à vingt ans 7 cas,

L'âge des malades était : vingt-deux ans 1 cas ; de trente à quarante ans 2 cas ; de quarante à cinquante ans 16 cas ; de cinquante à soixante ans 28 cas ; de soixante à soixante-dix ans 8 cas.

Il y eut 35 hommes contre 20 femmes, c'est-à-dire une proportion de 7 à 4.

Une prédisposition neurasthénique et névropathique a été notée dans 10 cas. D'autres affections prédisposantes telles que la goutte et le diabète ont été observées 10 fois.

Comme causes occasionnelles : schock (explosion) 1 ; exposition au froid et à l'eau 3 ; grippe 7 ; cause inconnue 44.

Côté atteint : gauche 35 fois ; droit 18 ; les deux côtés 2 fois.

Tous les malades avaient été traités auparavant par une médication interne ; 1 cas avait été traité par les rayons X ;

---

jumeau traités par la méthode de Schlœsser. » *Medical Record*, n° 3, 1908.

37 malades avaient eu des dents arrachées, quelques-uns toutes leurs dents.

Des opérations périphériques (résections) avaient été pratiquées dans 22 cas, soit : première branche 4 cas ; deuxième branche, 6 cas ; deuxième et troisième branche, 6 cas ; troisième branche, 6 cas.

Chez 4 malades, le ganglion de Gasser avait été enlevé par la méthode de Krause-Hartley.

Un malade avait subi au moins sept opérations.

Kiliani, se basant sur ce fait que le diagnostic de la névralgie faciale repose à un large degré sur la déclaration des malades, en conclut que c'est aussi sur leur déclaration que doit être faite la constatation de leur guérison ; et dans ces conditions 3 malades ayant dit n'être pas guéris, l'auteur avoue 3 échecs sur 55 cas ; il a eu des nouvelles de tous ses autres malades qui se considèrent comme guéris.

La statistique de M. Sicard poursuivie depuis deux ans porte sur 63 cas : 41 femmes, 22 hommes.

Dans 48 cas, la névralgie siégeait à droite, dans 14 cas à gauche.

Les branches maxillaires supérieure et inférieure étaient ensemble intéressées 21 fois ; les branches maxillaire supérieure et ophtalmique, également douloureuses ensemble 61 fois ; la branche maxillaire supérieure intéressée seule (lingual et dentaire inférieur), 6 fois, la branche maxillaire inférieure par le seul dentaire inférieur, 8 fois.

Dans trois cas, la névralgie faciale occupait les trois branches ; on n'a jamais observé de névralgie faciale bilatérale.

D'après l'ensemble de ces 63 cas, méthodiquement suivis et étudiés, l'auteur a établi une première division en :

1° Cas traités antérieurement par la chirurgie (sections, résections nerveuses, évidements osseux, etc.) ;

2° Cas non traités chirurgicalement.

Le bénéfice de l'alcoolisation a été moindre dans la première série de névralgiques. « Le bistouri du chirurgien a trop multiplié les brides de tissu rétractile inodulaire post-opératoire, et partant les causes ultérieures d'irritation, de titillation nerveuse périphérique. Cette excitation constante aura même pu favoriser la création de voies anastomatiques de récurrence, pouvant emprunter au besoin comme guide conducteur les branches nerveuses du trijumeau sain opposé. Ainsi, dans un cas on n'obtint la sédation d'une névralgie paroxystique gauche, opérée à trois reprises différentes par le chirurgien, que par l'alcoolisation des branches du trijumeau sain, non douloureux, du côté opposé. » (A. Sicard).

Dans la deuxième série de faits, l'alcoolisation profonde a toujours donné des résultats parfaits.

La guérison, au fur et à mesure que s'est perfectionnée la technique, a été plus longue. Trois malades restent guéris dix-sept, dix-neuf et vingt-quatre mois. Certains autres ont récidivé après quatre et six mois ; de nouvelles piqûres les ont promptement calmés.

Nous pouvons maintenant résumer en quelques mots les résultats qui ressortent de ces trois statistiques.

D'abord, on obtient la guérison, c'est-à-dire la sédation des douleurs; dans *presque* tous les cas.

La guérison n'est pas définitive, il survient des récidives

qu'on doit traiter comme les premières atteintes, Mais tous les auteurs qui ont observé sur une longue période (Schlæsser, Brissaud et Sicard) sont d'accord pour dire que ces récidives s'éloignent de plus en plus.

Nous avons dit qu'on obtenait la sédation des douleurs dans *presque* tous les cas. Il y a en effet des cas ou par suite d'opérations antérieures ou pour toute autre cause on n'obtient pas la guérison et alors on se voit acculé à l'opération de Krause ; mais cette opération est dangereuse, 8 morts sur 56 résections, et l'idée de détruire le ganglion de Gasser par l'alcool devait naturellement germer dans l'esprit des expérimentateurs.

Nous avons vu tenter par MM. Sicard et Herbet une opération qui avait pour but de porter directement l'alcool dans le ganglion de Gasser ; après section des plans cutanés et musculaires superficiels de la région apophysaire zygomatique, et après section de l'apophyse zygomatique, le bord postérieur de l'apophyse ptérygoïde étant pris comme point de repère profond, une aiguille *ad hoc* était poussée obliquement de bas en haut et d'avant en arrière dans le trou ovale.

Cette opération est à l'étude et nous ne pouvons la juger avant qu'elle ait fait ses preuves, mais nous espérons que bientôt elle nous permettra de dire que par l'alcoolisation locale nous guérissons non pas *presque* tous les cas, mais tous les cas de névralgie faciale.

Observations

OBSERVATION I

(Pitres et Verger. — *Société de Médecine et de Chirurgie de Bordeaux*, 7 février 1902)

J'ai l'honneur de présenter à la Société un homme de cinquante ans qui, souffrant depuis trois ans d'une névralgie faciale, a été trés amélioré par les injections modificatrices qui lui ont été faites *loco dolenti*, dans le service de M. le professeur Pitres.

Depuis trois ans, cet homme présentait des crises douloureuse diurnes irradiant, de la gencive supérieure au-dessus des molaires dans toute la moitié correspondante de la face. Des médications diverses, opium, exalgine, acétanilide ne l'avaient soulagé que temporairement. Comme les crises étaient provoquées par les actions les plus nécessaires de la vie, manger, se moucher, parler etc., son affection lui était devenue des plus pénible. Il se fit arracher plusieurs dents sans résultat, et lorsqu'il vint à la consultation de M. Pitres, le 21 décembre 1901, toute la moitié droite de la mâchoire inférieure était dégarnie de dents. Les crises continuèrent à prendre naissance au niveau de l'alvéole vide de la deuxième petite molaire.

L'examen permit de constater que la pression était fort douloureuse au niveau du trou sous-orbitaire, dans toute la fosse canine et sur la partie interne de la moitié droite de la gencive inférieure, au niveau des incisives et des petites molaires. La pression sur les autres points de Valleix était absolument indolore, aussi bien sur la moitié droite que sur la moitié gauche de la face. Il n'y avait aucune différence entre les deux côtés de la face au point de vue de la sensibilité objective et de la coloration.

Les probabilités cliniques étaient en faveur d'une névralgie faciale limitée au territoire du nerf maxillaire supérieur et d'origine périphérique. Pour s'en assurer, on pratiqua une injection de 1 centimètre cube d'une solution à 20 o/o de chlorhydrate de cocaïne, en passant par l'intérieur de la bouche, l'aiguille venant effleurer par sa pointe le fond osseux de la voûte canine.

Le résultat de l'injection fut la disparition de la douleur sourde que le malade sentait constamment dans l'intervalle des crises douloureuses et l'anesthésie superficielle et profonde de la région correspondante.

Trois autres injections de chlorhydrate de cocaïne furent pratiquées dans les même conditions le 22, le 23 et le 26 décembre. Après chacune d'elles, le malade accusait une sédation notable des symptômes douloureux.

De plus, à partir de la première injection, il avait remarqué que les douleurs nées au point habituel avaient moins de tendance à s'irradier dans le reste de la moitié correspondante du visage.

Le 27 décembre, ces différentes épreuves ayant montré qu'il s'agissait bien d'une névralgie à point de départ périphérique on

lui fit au point douloureux une injection de 1 centimètre cube de la solution suivante :

Alcool à 95 degrés.....	ââ 10 grammes
Eau distillée.....	

L'injection fut suivie pendant quelques minutes d'une sensation de brûlure qui disparut.

Le 6 janvier, le malade présentait dans la région interne de la joue droite une petite plaque hypoesthésique du diamètre d'une pièce de 5 francs. Il se déclarait très amélioré, n'avait plus que quelques légers élancements de temps à autre en mangeant, mais plus de crises spontanées. Cet état de mieux s'est maintenu jusqu'au 1er février. A cette époque il est revenu accusant des douleurs nouvelles à point de départ différent. Il s'agissait cette fois de douleurs partant de la région sous-mentonnière et irradiées dans le maxillaire inférieur.

On lui fit une injection d'alcool à 45 degrés au niveau du trou sous-mentonnier.

OBSERVATION II

(Hugh T. Patrick. — *The Journal of the Américan Médical Association*, nov. 1907.)

Histoire. — Une dame célibataire, quarante-trois ans, mince, mais d'une bonne santé générale, sauf qu'après des crises douloureuses prolongées elle avait des palpitations et se sentait très faible, fut vue le 2 août 1906. Les crises de névralgie ont commencé huit à neuf ans auparavant et ont toujours été limitées à la branche moyenne, à part quelques irradiations douloureuses

dans le front et la mâchoire inférieure. Les paroxysmes étaient violents mais pas autant qu'ils le devinrent par la suite. Dès le début, comme maintenant, les douleurs étaient provoquées par un attouchement sur la face ou le nez, par la parole, la mastication, la déglutition, etc. Durant huit ou neuf ans, le plus long intervalle de tranquillité fut d'un an et demi, il y a cinq ans. Plusieurs fois il y eut des intervalles de deux mois. La plus longue période de souffrance continue fut presque d'une année, mais elle eut pourtant de ci de là quelques jours libres de douleurs. Sauf pendant la plus longue rémission, elle ne put jamais se laver la figure sans provoquer une douleur. Comme je l'ai remarqué dans quelques autres cas. il y avait très rarement des douleurs la nuit, à moins que pendant son sommeil, elle ne se frottât la face contre l'oreiller.

En élevant la lèvre supérieure pour examiner les dents, je provoquai une crise douloureuse qui dura une ou deux minutes.

Traitement. — La première injection dans la branche moyenne fut faite le 3 août 1906, on injecta 1 cmc. 5. La seconde injection pour la branche inférieure fut faite le 6 août et la troisième pour la branche moyenne le 9 août.

Depuis la première injection, la malade n'a pas eu une seule douleur, quoique on lui ait ordonné dès le début de sortir sans se protéger la face, de manger et de boire ce qu'elle voulait, chaud ou froid, de se laver la figure et de se brosser les dents comme une personne normale.

OBSERVATION III

(Hugh. T. Patrick., in *loc. cit.*).

Histoire. — La malade me fut adressée par le Dr Quine. C'était une dame de quarante-neuf ans, n'ayant rien de particulier dans ses antécédents pathologiques, sauf une névralgie faciale qui débuta par la branche moyenne du côté droit en 1890. Dès le début les crises furent violentes et de longue durée, avec quelques rares intervalles libres d'une durée variant de trois à quatre mois.

La douleur était localisée dans l'aire de la branche moyenne du côté droit jusqu'à il y a cinq ou six mois, à ce moment elle quitta le côté droit pour passer du côté gauche, affectant là aussi la branche moyenne, particulièrement la lèvre supérieure et l'aile du nez. Depuis ce temps elle n'eut aucune douleur du côté droit. Les crises du côté gauche ont été violentes et prolongées et pendant ces trois dernières années ont laissé de très courts intervalles de répit.

Il y a trois ans environ, les douleurs s'étendirent à la branche inférieure. Quatre mois avant notre première injection d'alcool, la malade n'avait pas eu un jour de repos complet.

Durant ces années de souffrances, la dame avait été soumise à tous les traitements connus, excepté l'opération : électrisation, rayons X, haute fréquence, lumière électrique, massage, changement de climat, etc.

Traitement. — La première injection fut faite le 21 septembre 1906 pour la branche moyenne du côté gauche, parce qu'à ce moment la douleur était pire dans cette région, quoique

tout l'été précédent, la douleur eût siègé surtout dans la branche inférieure. Le 26 septembre, elle eut une ou deux légères douleurs et le 27 septembre une autre. Le 23 septembre je constatai qu'elle souffrait d'une infection, température à 100, pouls à 90. C'était une affection intestinale comme il y en avait à ce moment un certain nombre en ville.

Le 11 octobre je fis une autre injection pour la branche inférieure, quoique elle n'eût là aucune douleur. Le 12 décembre on nota qu'elle ne souffrait plus et qu'elle sortait sans se protéger la figure, ce qu'elle n'avait pas osé faire depuis des années, qu'elle mangeait ce qu'il lui plaisait, se frottant la figure et les dents *ad libitum*. Le 15 janvier elle eut une légère douleur dans la journée et le soir une très violente. Le 16 une injection de la branche inférieure fut faite et elle m'eut plus de douleurs depuis ce temps ; malgré tout pour parfaire le traitement je fis deux nouvelles injections le 24 janvier et le 4 février dans la branche inférieure.

OBSERVATION IV

(Hugh Patrick, *in loc. cit.*)

Histoire. — Un chauffeur de cinquante et un ans vint au dispensaire de Northwestern University Medical School le 26 avril 1906.

Neuf ans auparavant il avait commencé à éprouver de violentes douleurs à l'extrémité et sur le côté droit du nez. Ces douleurs n'étaient pas spontanées, survenant seulement quand ce côté de la face était touché. Elles persistèrent pendant six ou huit mois. Depuis cette époque, il eut des attaques répétées, avec une période de répit qui dura quatre années. Après cette

longue période de tranquillité, les douleurs reparurent et il les supporta la plupart du temps pendant deux années, après quoi elles disparurent. Durant cette période de souffrance, la douleur envahit graduellement la machoire inférieure et la branche moyenne ne le fit pas tant souffrir. Il y a plusieurs années, les douleurs commencèrent à être spontanées, aussi bien que sous la plus légère excitation. Il avait reçu un traitement électrique, des traitements médicaux de diverses sortes et subi l'extraction des dents.

Traitement. — Quand il vint au dispensaire, il souffrait sans discontinuer depuis deux mois. Les douleurs survenaient spontanément et étaient aussi provoquées par les plus légers attouchements de la peau de la face et de la moustache du côté droit. Pendant un temps, il fut amélioré par le traitement médical, quoique jamais complètement soulagé, mais bientôt la douleur revint, aussi violente qu'auparavant et il reçut une injection d'alcool pour la branche inférieure le 17 décembre 1906. Cette injection d'abord le soulagea, et, contrairement aux instructions reçues, il ne reparut qu'un mois plus tard, la douleur était revenue le jour précédent. Il reçut une deuxième injection qui évidemment, manqua le nerf, et ne lui procura aucun soulagement. Le 22 janvier 1907, cette intervention fut répétée, après laquelle il n'eut plus de douleurs spontanées, mais par hasard, quelques contractions douloureuses en se touchant la face.

D'autres injections furent faites le 27 janvier et les 3, 10, 17 février, les quatre dernières pour la branche moyenne. Il ne ressent plus maintenant la moindre douleur, il se sent mieux d'une façon générale et a gagné plusieurs livres en poids.

OBSERVATION V

(Hugh Patrik, *in loc cit.*)

Histoire. — Mr A..., soixante-deux ans me fut adressé par les Drs Banja et Eisendrath, le 25 septembre 1906. Il a eu une double sinusite maxillaire depuis 1903, ainsi qu'une sinusite frontale,

Il y a plus de trois ans, il commença à avoir une névralgie faciale type, limitée à la branche inférieure gauche. Après traitement électrique et traitement médical, y compris l'iodure de potassium, son état s'améliora et la douleur disparut.

Il était tranquille depuis deux ans quand il retomba aussi mal que jamais. Le 8 décembre 1905, la mâchoire inférieure était trépanée, un morceau de nerf excisé. Deux semaines après, la douleur revint dans la région du trou mentonnier et quelques dents furent arrachées. Le patient était mis à l'iodure de potassium quand il s'améliora de nouveau et fut à son aise jusqu'au 31 juillet 1906. A ce moment, les douleurs reparurent brusquement. Elles furent très violentes, les attaques presque continuelles avec seulement une rémission d'une semaine. Environ cinq semaines auparavant, il était venu à moi et avait reçu une injection d'alcool, au trou mentonnier, à l'endroit de la trépanation et sans aucun soulagement.

Une semaine plus tard, il reçut une injection d'acide osmique dans les deux branches ; mais après trois semaines, les douleurs revinrent aussi violentes que jamais.

Manger et boire provoquaient une douleur si excruciante que

le malade ne prenait que des liquides en se servant d'une cuiller à café et avec les plus grandes précautions.

Traitement. — Comme le patient avait été amélioré autrefois par l'iodure, je fut d'avis de tenter un essai. Dans la nuit du 9 octobre, il souffrit énormément et refusa d'attendre plus longtemps, de sorte que le 10, je fis une injection pour la branche inférieure du côté gauche. Apparemment, je manquai le nerf car il n'y eut aucune sensation immédiate indiquant que l'aiguille ait touché le nerf. Néanmoins, le patient fut un peu mieux et dormit toute la nuit.

Le 12 octobre, il reçut une deuxième injection et fut alors parfaitement à son aise, sauf quelques secousses jusqu'à la nuit du 15, où il éprouve une douleur violente durant deux ou trois secondes.

Le 16, j'injectai la branche moyenne, mais je n'atteignis pas complètement le nerf, plaçant l'injection à une profondeur de 4 à 5 centimètres.

Après cette injection, le malade se trouva bien, s'occupa de ses affaires chaque jour, mangea et but ce qu'il voulut, dormit bien mais ne fut pas absolument exempt de toute douleur ; dans presque chaque période de vingt-quatre heures, il avait quelques légères secousses, comme si on lui frappait sur la mâchoire mais pas assez fort pour lui faire mal. De plus, il eut quelques violentes douleurs.

Le 29 octobre, je fis une injection pour la branche inférieure. Pendant trois jours, il se trouva bien, puis eut une violente douleur : ensuite, il n'eut plus que de très rares secousses jusqu'au 12 novembre, où il eut encore de violentes douleurs.

Le 4 janvier 1907, j'injectai de nouveau la branche inférieure, quoique le malade se trouvât satisfait de son état.

Actuellement, il est tout à fait bien. Les sinutites ont reçu les soins nécessaires comme avant les injections.

OBSERVATION VI

(Hugh Patrick, *In loc. cit.*)

Histoire. — Le 1er janvier 1907, je fus consulté par Mrs B. une femme mince, délicate, anémique, et pauvrement nourrie, âgée de soixante-deux ans, atteinte d'une forte dilatation de l'estomac.

Elle avait commencé à avoir des paroxysmes de névralgie aciale, quatre ans auparavant, mais ne savait pas si cette douleur avait commencé par la mâchoire supérieure ou inférieure.

Dès le début, elle était provoquée par le fait de manger, parler, se laver la figure.. etc. Le plus long intervalle libre fut d'environ deux semaines. Chaque paroxysme durait, elle pense, une minute ; ils revenaient toutes les quinze minutes à toutes les heures dans la journée. Elle ne souffrait pas la nuit. Depuis le mois de mai, les paroxysmes avaient été plus violents, fréquents et prolongés et étaient survenus dans le territoire des branches moyenne et inférieure, mais par la suite, la branche moyenne seule fut affectée.

Traitement. — Comme la malade devait retourner chez elle hors la ville le jour suivant, je ne pus lui faire cette fois qu'une injection. La douleur s'arrêta immédiatement, et il est digne de remarque que, quelques minutes après l'injection, je pus vigoureusement frotter le côté malade sans provoquer de paroxysme. La terreur instinctive de la malade quand je me mis à agir ainsi, sa surprise et sa reconnaissance quand

elle constata que cela ne causait aucune douleur, furent vraîment comiques, mais montrèrent aussi jusqu'à quel point elle avait souffert. Je peux ajouter qu'elle était venue la tête couverte de nombreux châles, car le moindre souffle d'air froid provoquait des crises : mais après la première injection, elle put exposer sa figure comme tout le monde. Elle revint le 13 janvier pour continuer le traitement, sans avoir eu la moindre souffrance dans l'intervalle. Les 13, 17, 23 et 27 janvier, nouvelles injections, une de celles-ci pour la branche inférieure, mais je regrette que mes notes ne me disent pas laquelle.

Elle est restée libre de toute douleur, et sa santé générale s'est améliorée.

OBSERVATION VII

(Hugh Patrick, *in loc. cit*).

Histoire. — La malade, envoyée par le Dr. John B. Murphy était une dame de quarante-quatre ans qui avait une névralgie faciale type, depuis l'été ou l'automne de 1901. Cela commença par une douleur sourde dans la mâchoire inférieure droite, qui dura quelques semaines et disparut pendant environ six mois, quand elle revint plus violente aux environs du trou mentonnier. La douleur demeura plutôt sourde pendant un mois environ, puis devint paroxystique Je la vis une dizaine de jours après. A ce mòment elle avait de deux à six crises par jours. Les douleurs étaient provoquées par des contacts ou irritations périphériques. Le traitement par l'électricité et l'aconitine firent peu ; l'aconitine cependant la soulageait un peu. Elle était soulagée immédiatement par des injections de cocaïne au

trou mentonnier et derrière l'angle de la mâchoire. Ce soulagement n'était pas très long, et, au bout de peu de temps, le traitement échoua complètement.

Traitement. — Pendant l'hiver 1903-1904, elle voyagea en Californie méridionale, où d'abord elle se trouva mieux, mais elle retomba bientôt dans un état pire que le premier. Retournant à Chicago en février 1904. elle reçut des injections d'acide osmique pour les trois branches, d'un maître de cette méthode. Le soulagement fut immédiat et dura quatre mois, puis elle eut u e violente crise, attribuée par un chirurgien à la nécrose, et qui céda à des applications chaudes. En janvier 1905, elle eut une douleur pendant dix jours, mais moins violente qu'avant l'opération.

En juillet de la même année, la douleur revint de pire en pire, jusqu'au 15 septembre où elle fut de nouveau soumise à un traitement par l'acide osmique. Antérieurement à cette seconde opération, elle avait essayé l'électricité, les rayons X et d'autres traitements sans résultats.

A la suite de la deuxième opération, elle fut entièrement soulagée jusqu'en avril 1906. quand elle souffrit de douleurs pendant quatre jours et fut de nouveau tranquille jusqu'au 23 novembre 1906. A partir de cette date, elle eut de violentes crises jusqu'à la première injection d'alcool, qui fut faite le 19 janvier 1907 pour la branche moyenne.

Cette malade est de celles dont la coronoïde est très en avant et sottement j'essayai de faire l'injection au point indiqué, au lieu de ponctionner plus en avant. Le résultat fut que l'instrument frappa l'os avant d'atteindre la profondeur suffisante. Malgré cela, il y eut un soulagement immédiat des douleurs, soulagement qui ne dura que quelques heures. Le jour suivant

je répétai l'injection et n'eut pas de difficulté pour atteindre la profondeur suffisante. La douleur s'arrêta aussitôt pour ne plus reparaître, sauf dans quelques secousses. Le 22 janvier, j'injectai la branche inférieure. Le 29 janvier, les 4, 12, et 19 février, j'injectai la branche moyenne. Quoique la patiente n'eut accusé aucune douleur, je n'étais pas satisfait que je n'ai placé l'injection dans la gaine du nerf, de sorte que le 5 mars, j'essayai de nouveau en un point situé plus en avant.

Elle n'eut plus de douleurs dans la branche moyenne, seulement le 30 mai, une légère douleur dans la mâchoire inférieure, ainsi que le 1er juin. Comme je devais quitter la ville pour une courte absence, elle insista pour que je continuasse le traitement et je fis une injection le 2 juin.

OBSERVATION VIII (Personnelle)

M. P..., âgé de soixante-douze ans, est un ancien spécifique qui s'est soigné pour cette affection pendant plusieurs années.

Il jouissait d'une bonne santé quand il y a six mois il commença à ressentir des douleurs dans l'aile du nez, la lèvre supérieure et les dents de la mâchoire supérieure du côté droit. Ces douleurs survinrent sans cause connue et s'accrurent de plus en plus. Provoquées par le fait de manger, boire, parler, elles devinrent paroxystiques, survenant dix ou quinze fois par jour avec une intensité telle que le malade craignait pour sa raison.

Il vint trouver M. Sicard le 2 mai, disant que la vie n'était plus tenable pour lui, qu'il avait un revolver dans sa poche et

qu'il était décidé à en finir si on ne le guérissait pas dans les huit jours.

On lui fit séance tenante une injection de 1 centimètre cube d'alcool à 80 degrés dans le trou sous-orbitaire.

Quand nous le vîmes quelques jours après il avait de l'anesthésie de l'aile du nez et de la lèvre supérieure du côté droit ; sa lèvre lui paraissait enflée et dure, bien qu'elle ne le fût pas en réalité, il avait aussi quelques fourmillements, mais plus de douleurs.

Il a envoyé de ses nouvelles et ne souffre plus.

OBSERVATION IX (Personnelle)

M. Alfred B.... parqueteur, est âgé de soixante-cinq ans, et n'a dans ses antécédents pathologiques ni syphilis, ni paludisme, ni diabète.

Il y a dix-sept ans, à la suite d'un refroidissement il commença à souffrir de douleurs dans la joue du côté droit.

Il eut une série de crises douloureuses très violentes, qui se succédèrent presque sans interruption pendant six mois, après quoi il entra à l'hôpital Saint-Antoine dans le service de M. Monod qui fit une opération sur le nerf maxillaire supérieur.

L'opération ne donna aucun résultat, le malade continua à souffrir sans interruption pendant deux ans.

Au bout de ces deux ans il revint trouver M. Monod, qui fit une deuxième opération (sympathiquectomie) et à la suite de cette opération le malade ne souffrit plus pendant quinze mois.

A la suite d'un refroidissement il fut repris de nouveau de ses crises douloureuses avec paroxysmes durant une ou deux minutes et se reproduisant huit ou dix fois par jour.

Il se fit alors soigner dans un dispensaire où on lui fit absorber sans résultat des quantitées considérables d'antipyrine et de quinine ; on fit de l'électrisation deux fois par semaine pendant un an.

En février 1906 le malade se décida à retourner chez M. Monod qui enleva les dents et les gencives du côté droit, sans résultat.

Au mois de septembre 1906 il vint dans le service de M. Brissaud et à ce moment on constata une névralgie faciale type, intéressant la branche moyenne et la branche inférieure.

On fit trois injections d'alcool au trou sous-orbitaire, trou mentonnier et trou ovale. A la suite de ces piqûres on constata de l'anesthésie localisée, à l'aile du nez, à la lèvre supérieure, à la moitié de la langue et du menton du côté droit ; le malade accusa une sensation d'enflure et des fourmillements et cessa complètement de souffrir.

Il eut une récidive au bout de dix-huit mois et c'est à ce moment que nous l'avons vu le 16 mai 1908.

Le malade souffrait de douleurs paroxystiques dans la mâchoire inférieure du côté droit.

Le 20 mai on fit au trou ovale droit une injection de 1 centimètre cube d'alcool qui provoqua l'anesthésie de la langue, des gencives et du menton du côté droit, ainsi que la cessation complète des douleurs.

Le 5 juin le malade annonçait par lettre qu'il ne souffrait plus.

TABLE DES MATIÈRES

Introduction 7
Chapitre I. — Historique .....
Chapitre II. — Diagnostic 13
Chapitre III. — Voies d'accès du trijumeau 18
Chapitre IV. — Technique 25
Chapitre V. — Résultats 49
Observations 54
Conclusions 78

Imp. spéciale de la librairie Rousset, 12, rue Monsieur-le-Prince, Paris.

persistante dans le domaine cutané ou muqueux de la branche nerveuse injectée, Quand on observe cette anesthésie on peut annoncer au malade sa guérison ; nous n'avons jamais vu ce signe en défaut.

6° Toute injection réussie s'accompagne, outre l'anesthésie, de sensation d' « enflure » et « de carton », ainsi que de la cessation complète des douleurs.

7° La guérison dure en moyenne un an, parfois plus. Quand la récidive survient on fait de nouvelles piqûres. Au fur et à mesure de la répétition des injections, les récidives s'éloignent et la guérison devient définitive (Schlœsser).

Vu :
Le président de la thèse,
BRISSAUD

Vu :
Le Doyen,
LANDOUZY

Vu et permis d'imprimer,
Le Vice-Recteur de l'Académie de Paris,
L. LIARD

CONCLUSIONS

1° Toute névralgie faciale, non traitée antérieurement par le chirurgien, doit guérir par les injections locales d'alcool ;

2° La technique opératoire doit se proposer comme but la résection chimique du nerf malade, en portant le liquide alcoolique au contact de ce nerf ;

3° Un opérateur débutant manquera le nerf plus souvent qu'il ne l'atteindra ; il ne devra pas se croire obligé d'injecter l'alcool chaque fois qu'il fera une ponction, mais seulement chaque fois qu'il touchera le nerf, ce dont il sera averti par les sensations du patient ;

4° Dans la recherche du nerf, l'opérateur devra s'attacher surtout à faire minutieusement l'exploration profonde, grâce à quoi il acquerra des sensations tactiles nouvelles qui lui permettront d'atteindre le nerf avec une précision de plus en plus grande. Si on manie bien la solution de stovaïne cette recherche peut être relativement longue sans inconvénient, et le succès dépendra souvent alors de la patience du médecin et du malade.

Par contre il arrive qu'on tombe directement sur le nerf sans avoir à le chercher.

5° Toute injection réussie s'accompagne d'anesthésie

à 2 gr. 50 d'extrait thébaïque par jour. Il arriva au mois de février dernier au maximum de 5 grammes d'extrait thèbaïque par jour. Actuellement la dose quotidienne était de 0 gr. 60 à 0 gr . 80 par jour.

Le 6 juin 1908 M. Sicard fit une injection d'alcool au niveau du trou sous-orbitaire. Le malade annonça une douleur dans la lèvre supérieure et l'aile du nez ; l'anesthésie suivit cette injection.

Une deuxième injection fut faite au trou mentonnier, douleur dans le menton au moment de l'injection, et anesthésie consécutive.

Les douleurs ont cessé.

Nous vîmes la malade le 29 mai 1908, elle avait beaucoup souffert dans les derniers temps et dormait à peine depuis un mois.

On fit une piqûre au niveau du trou sus-orbitaire, au cours de laquelle la malade accusa une violente douleur avec irradiation dans le front et à la suite de laquelle il y eut de l'anesthésie du front et des pariétaux.

On fit une seconde piqûre au niveau du trou sous-orbitaire, la malade accusa une violente douleur dans l'aile du nez et la lèvre supérieure ; il y eut une anesthésie des régions précédentes.

Le 1er juin 1908, la malade revint, l'œil et la joue étaient tuméfiés. Plus de douleurs, mais de sensation de fourmillement et de picotement : on constata de l'anesthésie du front, de la lèvre supérieure, et de l'aile du nez.

Depuis, les douleurs ne sont pas revenues.

OBSERVATION XVI (Personnelle).

M. P..., soixante-trois ans, docteur en médecine, ne connaît pas d'étiologie à son affection.

Il y a dix-huit ans il éprouva pour la première fois en parlant une douleur paroxystique qui durait quelques secondes.

Ces crises douloureuses augmentèrent d'intensité, mais cédèrent le plus souvent devant des doses suffisantes d'opium.

Ces douleurs survenaient à l'occasion de la plus petite excitation, en parlant et en mangeant.

Dans ces conditions le malade en arriva à absorber des quantités considérables d'opium. La dose moyenne était de 1 gramme

dieparurent dans la partie supérieure de la face, mais persistèrent dans la partie inférieure.

On refit trois fois sans résultat la piqûre au trou ovale ; le malade ne revint plus.

On le revit de nouveau le 30 mai 1908, il avait des crises douloureuses très violentes et très fréquentes, siégeant dans la branche inférieure du trijumeau du côté droit.

On fit une nouvelle injection au trou ovale, au cours de laquelle le malade accusa une violente douleur dans la langue, les dents et les gencives de la mâchoire inférieure du côté droit ; aussitôt après l'injection on constata de l'anesthésie du territoire correspondant et on en conclut que l'injection était réussie,

En effet à partir de ce moment ses douleurs cessèrent complètement.

OBSERVATION XV (Personnelle)

Mme B..., cinquante-sept ans, couturière, n'a pas d'antécédents pathologiques importants.

L'affection débuta il y a trois ans par des douleurs sourdes, qui se sont accrues progressivement en violence et en fréquence.

A ces douleurs sourdes presque permanentes s'ajoutèrent des douleurs paroxystiques durant quelques secondes et se répétant plusieurs fois par jour d'une façon irrégulière mais très fréquentes ; elles étaient provoquées par le moindre contact, par la parole, la mastication, etc., elles siégeaient au niveau du front et de la mâchoire supérieure du côté droit. On n'observa jamais de vomissements au cours des crises.

douleurs dans la mâchoire inférieure gauche. M. Sicard fit une injection d'alcool au niveau du trou ovale, la maladde accusa une violente douleur dans la langue, les dents, la mâchoire inférieure gauche ; cette injection ayant été immédiatement suivie d'anesthésie de la région, on en conclut que l'injection était réussie.

Et en effet la malade eut par la suite des sensations « d'enflure » de « carton » mais les crises douloureuses cessèrent comme par enchantement.

Le 5 juin la malade envoie de ses nouvelles, elle va très bien et trouve que sa guérison tient du miracle.

OBSERVATION XIV (Personnelle)

M. K..., soixante-cinq ans, maréchal-ferrant, n'a pas d'antécédents pathologiques.

Depuis trois ans il souffre de douleurs dans la face du côté droit ; ces douleurs surviennent par crises qui durent de quelques secondes à une minute et qui se répètent parfois jusqu'à trente fois dans une journée ; souvent aussi elles surviennent la nuit, jamais elles ne s'accompagnèrent de vomissements.

Comme traitement, le malade a pris toute sortes d'analgésiques.

M. Sicard vit le malade au mois de décembre 1907. Les trois branches paraissant affectées, M. Sicard fit trois injections d'alcool, une au trou sus-orbitaire, la seconde au trou sous-orbitaire, la troisième au trou ovale. Les deux premières furent réussies, c'est-à-dire suivies d'anesthésie dans le territoire correspondant. La piqûre au trou ovale fut manquée ; les douleurs

OBSERVATION XIII (Personnelle)

Mme Ch..., cinquante-trois ans, sans profession, n'a pas d'antécédents pathologiques importants.

L'affection débuta il y a trois ans par des élancements dans la mâchoire supérieure du côté gauche, qui survinrent un matin que la malade se lavait la figure.

Les douleurs revinrent d'une façon irrégulière puis il y eut quelques mois de répit pendant l'été de 1905. Quand l'hiver revint, les crises s'accrurent en intensité et en fréquence ; ces crises duraient quelques secondes et se répétaient environ toutes les heures, la nuit plus que le jour.

Quand le beau temps revint il y eut un calme relatif. Puis nouvelles exacerbations, pendant lesquels des paroxymes douloureux étaient provoqués par le plus léger contact, la parole, la mastication.

Cet état dura trois ans, empirant de plus en plus.

Depuis le mois de février 1908 jusqu'à maintenant (mai 1908), la malade eut des crises douloureuses toutes les cinq minutes, jour et nuit, et se sentait devenir folle.

Comme traitement elle a ingéré toutes les analgésiques connus, on lui a arraché quelques dents du côté gauche.

Le 22 mai 1908, la malade alla consulter M. Schwartz, qui fit une piqûre d'alcool et ne constatant pas d'amélioration envoya la malade à M. Sicard.

M. Sicard fit deux piqûres périphériques d'alcool à 80 degrés précédée d'une piqûre de stovaïne à 1 o/o, au trou sous-orbitaire et au trou mentonnier, mais sans résultat.

Le 26 mai 1908 nous vîmes la malade, elle se plaignait de

nates, aconit, belladone ; on fit de l'électricité pendant trois mois.

M. Sicard vit la malade le 10 mai 1906, elle présentait à ce moment une névralgie de la branche inférieure. M. Sicard fit le 13 mai 1906 une injection de 1 centimètre cube d'alcool au niveau du trou ovale. L'injection fut suivie d'anesthésie dans le domaine correspondant, puis de cessation de douleurs.

La malade resta ainsi dix-huit mois sans souffrir aucunement.

Au mois de février 1908, elle eut une crise douloureuse qui dura quatre ou cinq jours et disparut sans traitement.

Actuellement, le 25 mai 1908, quand nous voyons la malade elle n'a plus de crises comme autrefois, mais de petites douleurs très supportables. Néanmoins comme elle craint le retour des terribles crises dont elle a gardé un si mauvais souvenir, elle vient réclamer de nouvelles piqûres.

Elle n'a plus d'anesthésie mais une légère déviation latérale de la mâchoire qui fait que les dents ne s'opposent plus absolument.

Le 25 mai 1908, la malade reçut une injection de 1 centimètre cube d'alcool au niveau du trou ovale, elle accusa une sensation de douleur dans la langue et les dents du côté gauche ; l'injection fut suivie d'anesthésie dans les mêmes régions.

On en conclut que l'injection est réussie et de fait la malade envoya de ses nouvelles le 5 juin disant qu'elle n'a plus souffert depuis l'intervention.

On fit un traitement anti-syphilitique sans amener aucun changement.

M. Sicard vit la malade le 15 avril 1908, fit sans succès une injection au trou ovale puis au trou mentonnier et décida d'injecter, avec l'aide de M. Herbet, de l'alcool dans le ganglion de Gasser,

L'opération eut lieu le 1er mai ; après quoi la malade ne souffrait plus que d'une façon sourde, elle eut de l'anesthésie de la joue de l'aile, du nez, de la moitié de la langue et du menton.

Nous vîmes la malade un peu plus tard, les douleurs avaient reparu.

OBSERVATION XII (Personnelle)

Mme T..., cinquante-cinq ans, sans profession, n'a pas d'antécédents pathologiques importants.

L'affection a débuté il y quinze ans comme un mal de dents dans la mâchoire inférieure gauche et la malade se fait enlever plusieurs dents sans obtenir de soulagement ; elle continue à souffrir de crises très violentes durant environ deux ou trois minutes survenant presque tous les quarts d'heure, quelquefois plus souvent.

Durant ces quinze années, la malade, qui eut à peine trois mois de répit, maigrit beaucoup et vit son état général devenir très mauvais. Pendant certaines périodes la vie était intenable, car les crises douloureuses étaient provoquées par les actes les plus nécessaires, parole, mastication, etc.

La malade subit le traitement interne sous toutes ses formes, antipyrine, pyramidon, aspirine, iodure de potassium, valéria-

thésie seulement dans l'aide du nez et la lèvre supérieure du côté droit — il continua à souffrir.

Le 21 mai on fit une injection au trou mentonnier qui donna une anesthésie relative ; une injection au trou ovale fut manquée.

Le malade continuant à souffrir, il fut opéré le 26 mai par MM. Sicard et Herbet ; après anesthésie générale, section des plans cutanés et musculaires superficiels de la région apophysaire zygomatique et après section de l'apophyse zygomatique, on injecta de l'alcool par une seringue spéciale au niveau du ganglion de Gasser.

Aussitôt après l'opération on constata de l'anesthésie de la joue, de l'aile du nez, de la lèvre supérieure, du menton et de la moitié de la langue du côté droit, les douleurs disparurent.

Le 4 juin nous revîmes le malade, il n'avait pas souffert depuis le jour de l'opération, il accusait une sensation d'engourdissement et d'enflure.

OBSERVATION XI (Personnelle).

Mme B..., 52 ans, journalière, n'a pas d'antécédents pathologiques importants.

Depuis quatorze mois elle souffre de crises douloureuses très violentes. Ces douleurs très violentes dès le début s'étendaient dans toute la face du côté droit, survenaient huit à dix fois dans le courant de la nuit, moins dans la journée.

Il se produisit de la diplopie, du strabisme qui firent penser à un néoplasme cérébral.

OBSERVATION X (Personnelle)

M. F.., cinquante-sept ans, porteur au pompes funèbres, n'a pas eu de diabète, de syphilis, ni de fièvre paludéenne ; il a eu une sciatique il y a une vingtaine d'années.

C'est il y a quatorze ans qu'il commença à souffrir pour la première fois dans la joue droite, de douleurs survenant par crises qui duraient environ une heure, ces crises étaient suivies d'un intervalle de tranquillité relative pour recommencer bientôt avec la même intensité,

Cet état dura six mois pendant lesquels le malade absorba des quantités considérables de quinine et d'antipyrine.

Quatre ou cinq mois après, comme survenait une nouvelle série de crises on arracha toutes les dents du côté droit.

Depuis quatorze ans le malade n'est jamais resté plus d'une semaine sans souffrir.

En 1901 il fut opéré par M. Poirier qui enleva le ganglion cervical sympathique, mais le malade ne fut pas soulagé à la suite de cette opération, il eut même deux terribles crises de chacune huit jours,

Il fut soigné par M. Lévy qui fit un certain nombre de piqûres sans résultat.

Il vint à l'Hôtel-Dieu le 4 mai 1908 et nous pûmes constater à ce moment qu'il avait une névralgie faciale affectant la branche moyenne et la branche inférieure.

On fit une injection d'alcool à 80 degrés dans le trou sous-orbitaire et le trou palatin postérieur, le malade eut de l'anes-